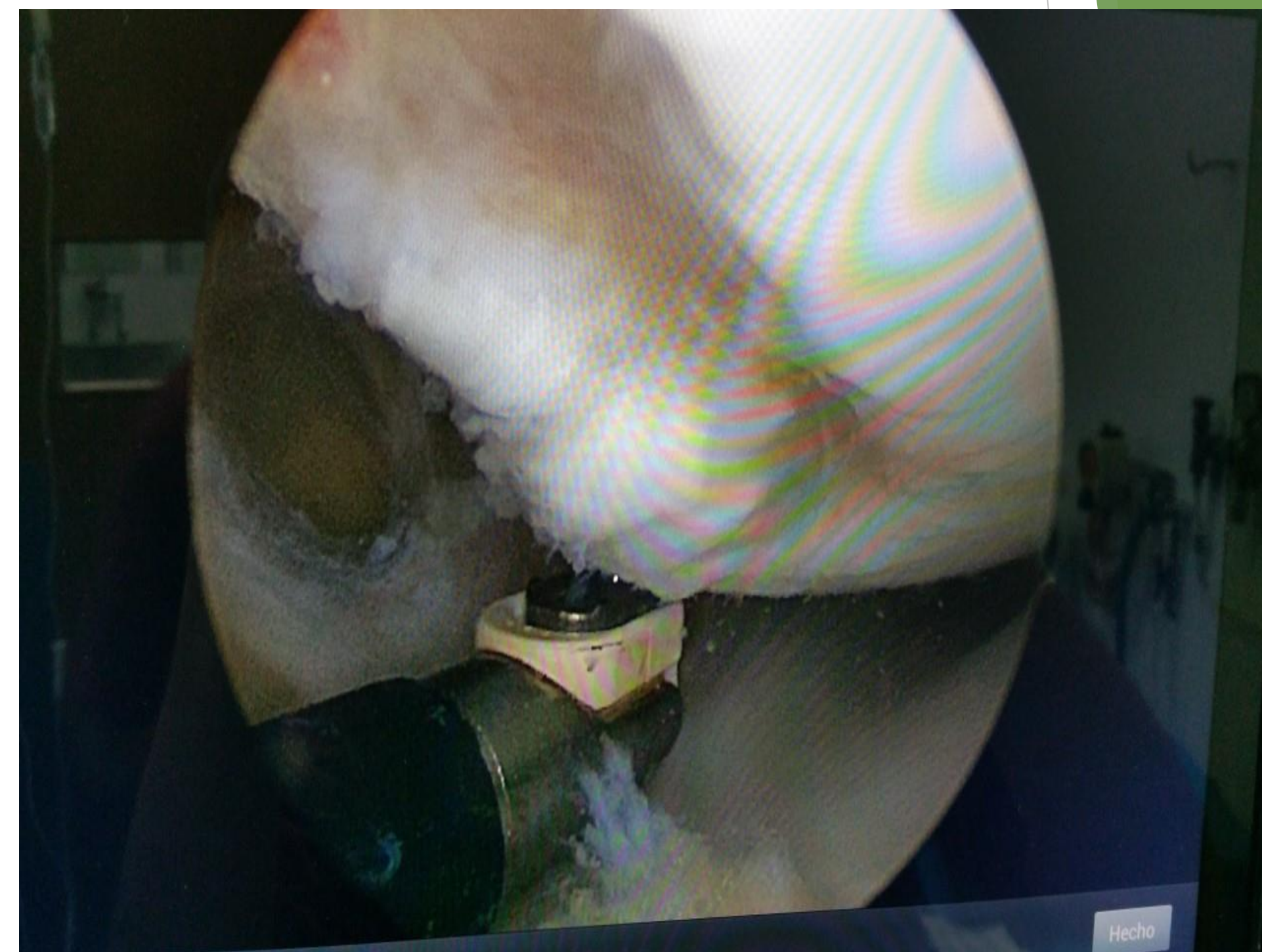
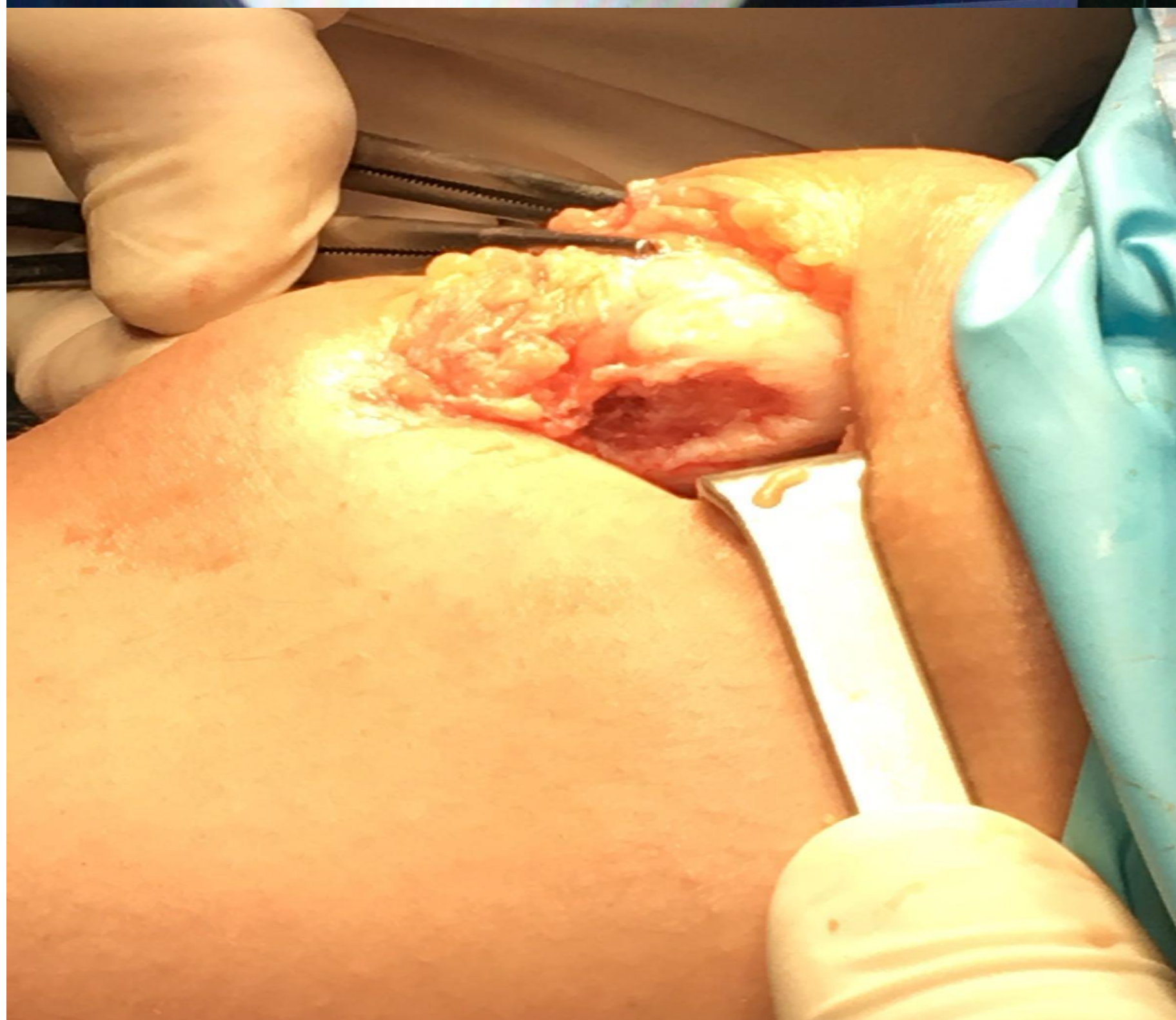
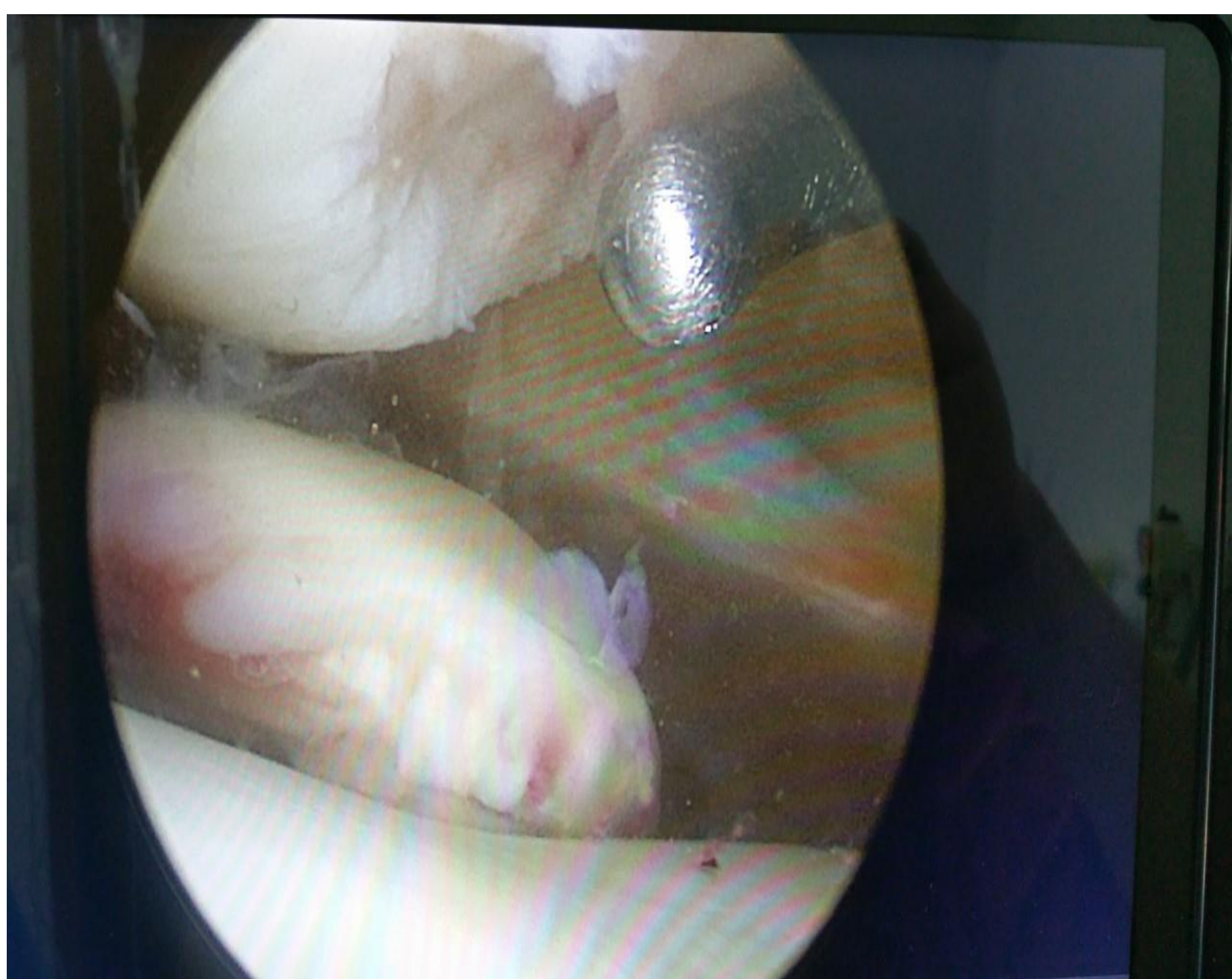
REPARACION DE LESION OSTEOCONDRALE ROTULIANA

Autores: JUAN PABLO GUZMÁN ZAPATA, CARMEN SALVAT DAVILA, GERARDO DÍAZ QUIRÓS BORJA FERNÁNDEZ BLANCO,

INTRODUCCION:

Las lesiones del cartílago articular de la rodilla, condrales u osteocondrales (según tengan componente óseo o no), resultan de fuerzas excesivas de compresión o de cizallamiento. Sean agudas o crónicas, tienden a evolucionar con el tiempo hacia procesos degenerativos artrósicos incapacitantes.



OBJETIVO:

Presentar, el caso de una paciente femenina 24 años de edad que presenta una lesión osteocondral traumática, en rotula derecha.

MATERIAL Y METODO:

Presentamos caso de mujer de 24 años, femenina que presento traumatismo en región de rodilla derecha, acudió a consulta, con clínica de bloqueo y dolor, se realizo RNM donde se observo un cuerpo libre de 3cm por 3 cm.

RESULTADOS:

Se realizo una artroscopia, posteriormente se realizo a la extracción del cuerpo libre, curetaje del lecho, y fijación con tornillos absorbibles

CONCLUSIONES:

Paciente se mantuvo en descarga por 1 mes, apoyo parcial por 1 mes, RNM de control a los 3 meses, con buena evolución, actualmente sin clínica.

