

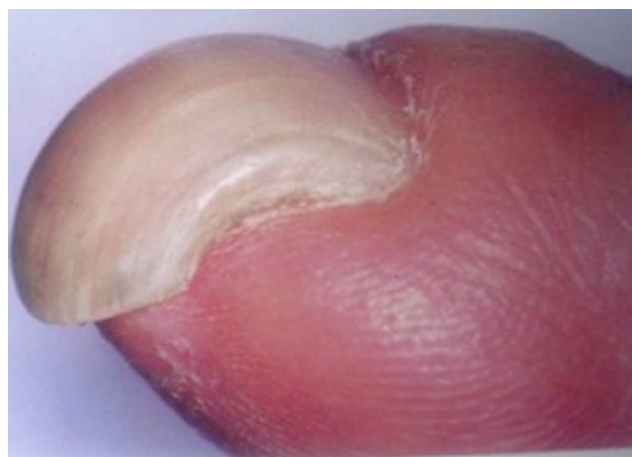
Aplicación de la técnica quirúrgica del colgajo osteocutáneo de avance para el tratamiento de la deformidad ungueal en gancho.

Mas Martínez, Pablo; Bailén García, Ana; Sáez Avilés, Ignacio; Lozano Casarrubios, Adrián; Vera Giménez, Eva María; García López, Antonio;

Hospital General Universitario de Alicante

Introducción:

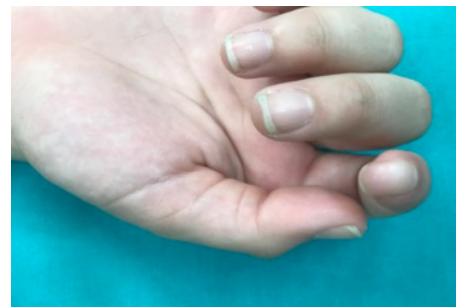
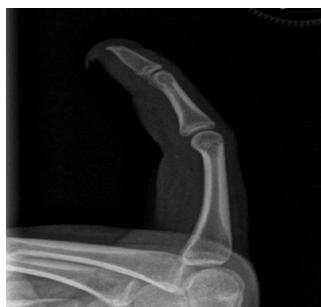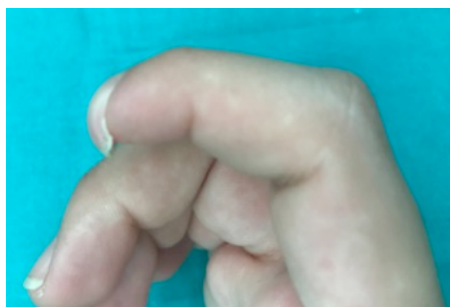
La deformidad digital en forma de pico de loro o en forma de gancho corresponde a una secuela secundaria a la amputación traumática del pulpejo en sentido oblicuo palmar, con pérdida parcial de la falange distal. Ésta pérdida provoca que el lecho se haga insostenible, resultando en una curvatura de la lámina ungueal que lleva a su crecimiento anormal con la consiguiente dificultad para realizar funciones tan importantes como la pinza de agarre.



A/E/D/V/2013

Material y métodos:

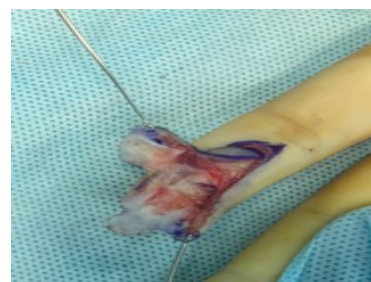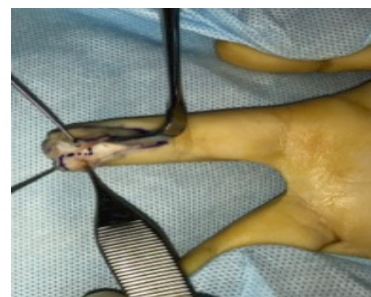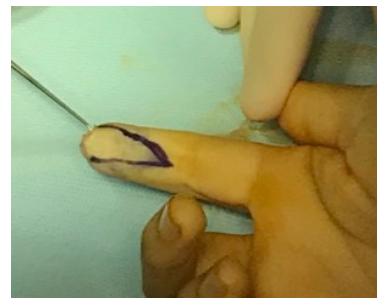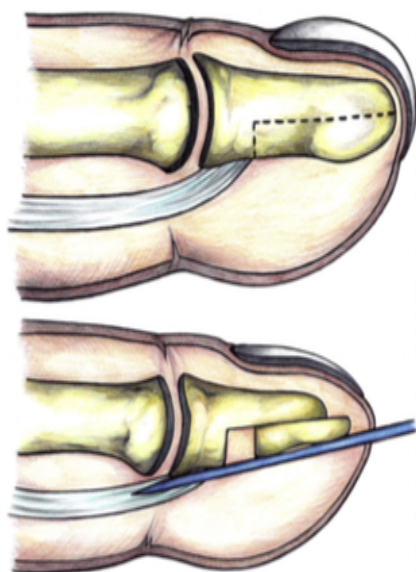
Presentamos el caso de una paciente de 15 años de edad con una deformidad en pico de loro consecuencia de una amputación oblicua traumática del 2º dedo, que se reparó mediante un colgajo de avance local tipo Atasoy.



Aplicación de la técnica quirúrgica del colgajo osteocutáneo de avance para el tratamiento de la deformidad ungueal en gancho.

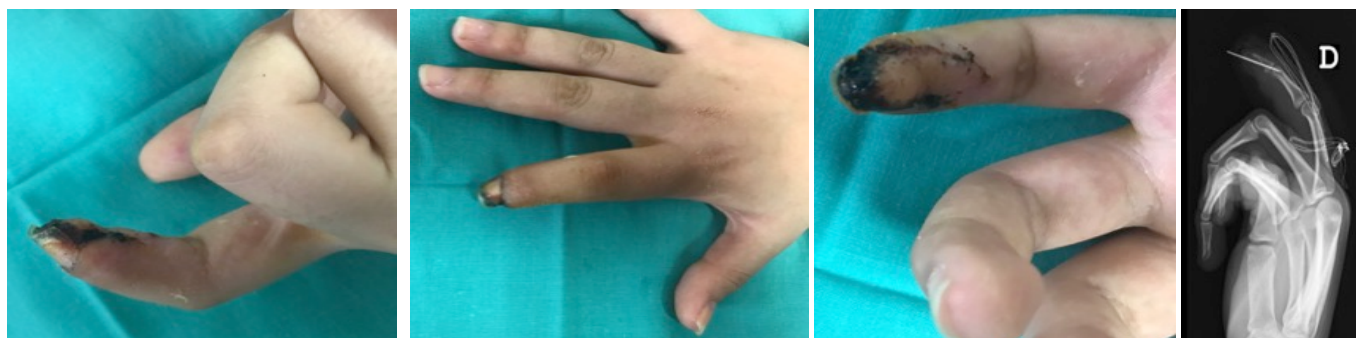
Material y métodos:

Se realizó una técnica de avance osteocutáneo homodigital: disección del colgajo, osteotomía de la falange distal, desplazamiento a distal del fragmento óseo junto con el colgajo cutáneo y estabilización mediante aguja.



Resultados:

Tras la intervención se evidenció notable mejoría tanto estética como funcional.

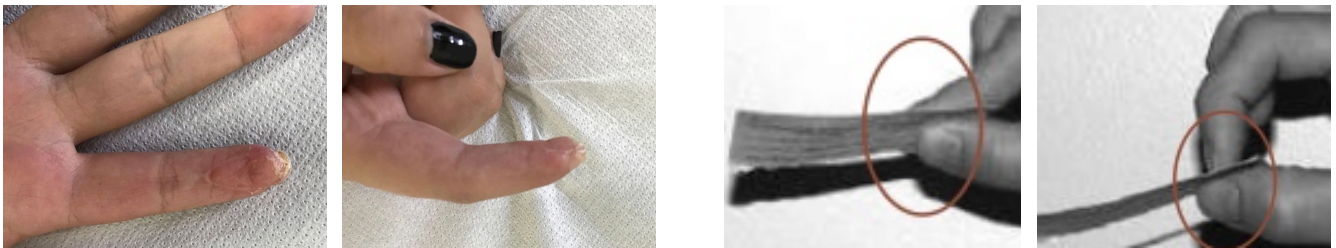


Aplicación de la técnica quirúrgica del colgajo osteocutáneo de avance para el tratamiento de la deformidad ungueal en gancho.

Resultados:

Nuestra paciente retomó la actividad de dicho dedo la cual dejó de emplear años atrás debido a la deformidad.

Actualmente nuestra paciente está en tratamiento rehabilitador. Ha conseguido la extensión completa del dedo y la pinza termino-terminal y termino-lateral.



Conclusiones:

La deformidad de la uña en gancho es una secuela frecuente tras amputación traumática de la falange distal de los dedos si no realizamos de entrada una adecuada técnica de reconstrucción. En aquellos casos con dicha deformidad se puede llevar a cabo la técnica quirúrgica del colgajo osteocutáneo de avance, la cual permite una adecuada restauración de la función del dedo afecto y una mejoría estética notable.

Bibliografía:

1. Mathes Plastic Surgery. Mathes, Stephen. Philadelphia, USA. Saunders Elseiver 2da ed. Tomo 7. 2008; 170
2. F Piñal, FJ García-Bernal, H Ayal, L Cagigal, A Studer, J Regalado. Reconstrucción de pérdidas de sustancia de pulpejo. Trauma Fund MAPFRE (2008) Vol 19 no 2: 69-73
3. C Giugliano, P Wisnia, S Benítez, E Testart. Procedimiento para corregir la deformidad ungueal en forma de “pico de loro”. Revista Chilena de Cirugía Plástica. 2007 Vol 5 n°1
4. Green's operative Hand surgery 5th Ed.
5. García A, Laredo C, Rojas A. Oblique Triangular Neurovascular Osteocutaneous Flap for Hook Nail Deformity Correction. J Hand Surg Am. 2014 Vol 39.

