

LUXACIÓN INVETERADA DE 4º Y 5º METACARPIANOS

Acero Caballero J; Aguilar López A; Hoyos Perales I.
Hospital de Jerez de la Frontera.

INTRODUCCIÓN

Las luxaciones múltiples puras de las articulaciones carpo metacarpianas son lesiones raras y de difícil diagnóstico si no se sospechan y no se solicitan las pruebas radiológicas adecuadas. Ocurren con mayor frecuencia en la 5ª articulación carpo metacarpiana y la mayoría son fractura-luxación.

Se deben solicitar proyecciones radiológicas anteroposterior, oblicua y lateral en pronación de 30º, en las que el 5º metacarpiano quede proyectado de perfil, ya que en proyecciones estándar anteroposterior y lateral éstas lesiones pueden pasar inadvertidas por la superposición de los metacarpianos centrales.

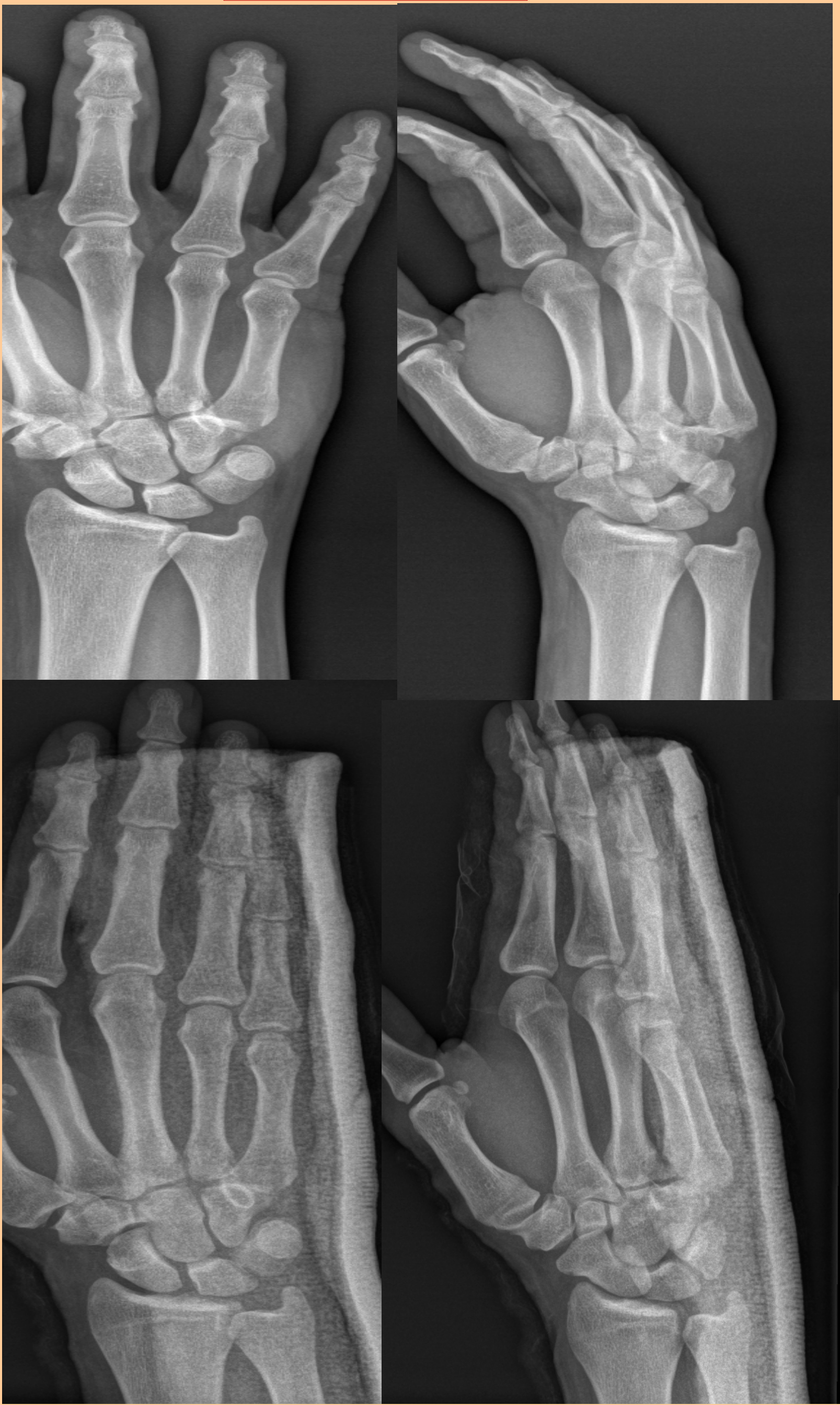OBJETIVOS

Valorar la importancia de las pruebas de imagen correctas para el diagnóstico de ésta patología.

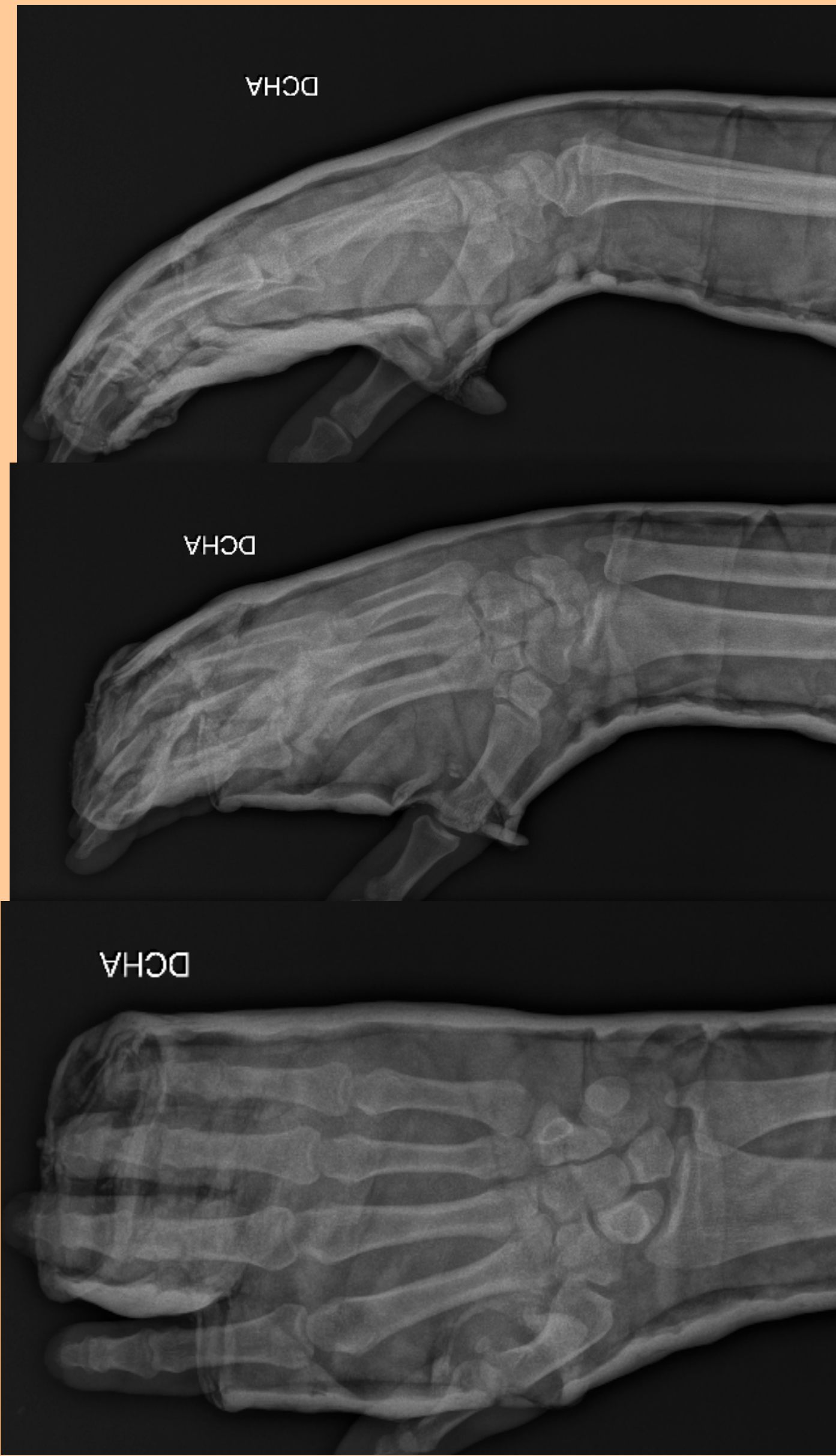
MATERIAL Y MÉTODOS

Varón de 38 años en el que tras traumatismo de baja energía, y tras exploración física y radiología convencional en urgencias, pasa inadvertida la luxación de la base del 4º y 5º metacarpianos. Tras revisión 20 días después en consultas se objetiva protrusión dorsal a nivel de base de 4º y 5º metacarpianos y acortamiento moderado de 4º dedo sin rotación. Radiológicamente se objetiva la lesión en la proyección lateral a 30º de pronación. Se procede a reducción y estabilización, bajo anestesia regional y control de escopia, mediante 2 agujas de Kirschner transmetacarpianas de 5º a 3º y posterior inmovilización con férula ante braquial cubital. Se objetiva en el control radiológico postquirúrgico una fractura basal del 5º metacarpiano sin desplazamiento.

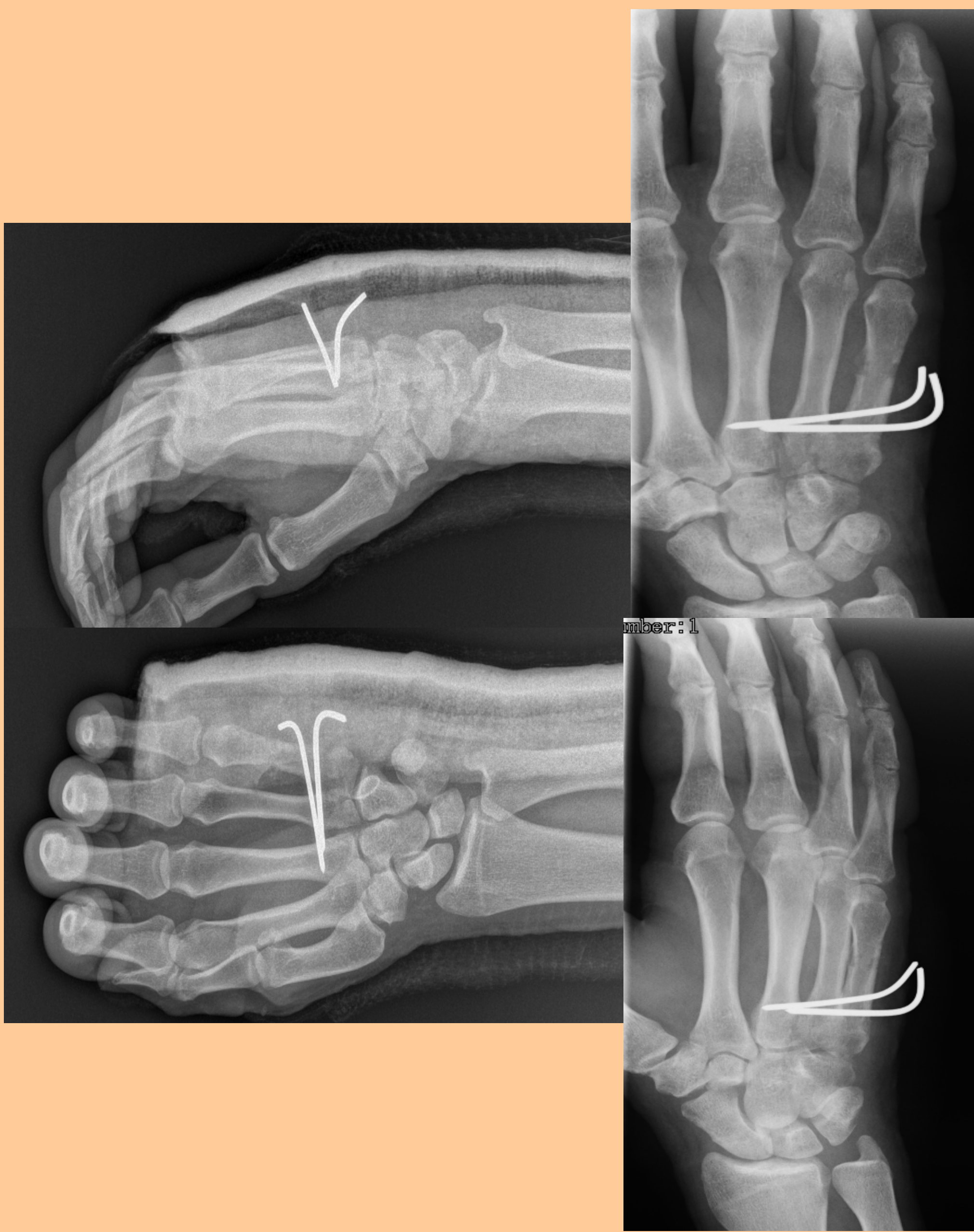URGENCIAS



1ª REVISIÓN



CIRUGÍA



RESULTADOS

Tras un postoperatorio de 6 semanas se retiran inmovilización y fijación interna presentando estabilidad articular completa y mínimo dolor a la movilización activa de los dedos y la mano. Tras un periodo corto de rehabilitación el paciente no presenta ninguna secuela funcional ni clínica. Es dado de alta a los 12 meses postquirúrgicos.

CONCLUSIONES

Las luxaciones puras de las articulaciones carpo metacarpianas son una patología rara y su diagnóstico con frecuencia suele pasar inadvertido. Por ello ante la sospecha clínica se debe realizar una correcta valoración radiológica solicitando además de las proyecciones radiológicas anteroposterior y oblicua de muñeca, una proyección lateral con 30º de pronación que es la que nos facilitará el diagnóstico.

