



FRACTURA DEL MANGUITO DE LA PATELA: A PROPÓSITO DE UN CASO

Orenga Montoliu S, Segura Serralta D, Villanueva Dolcet C, Escribano Zacarés S
HOSPITAL FRANCESC DE BORJA, GANDÍA

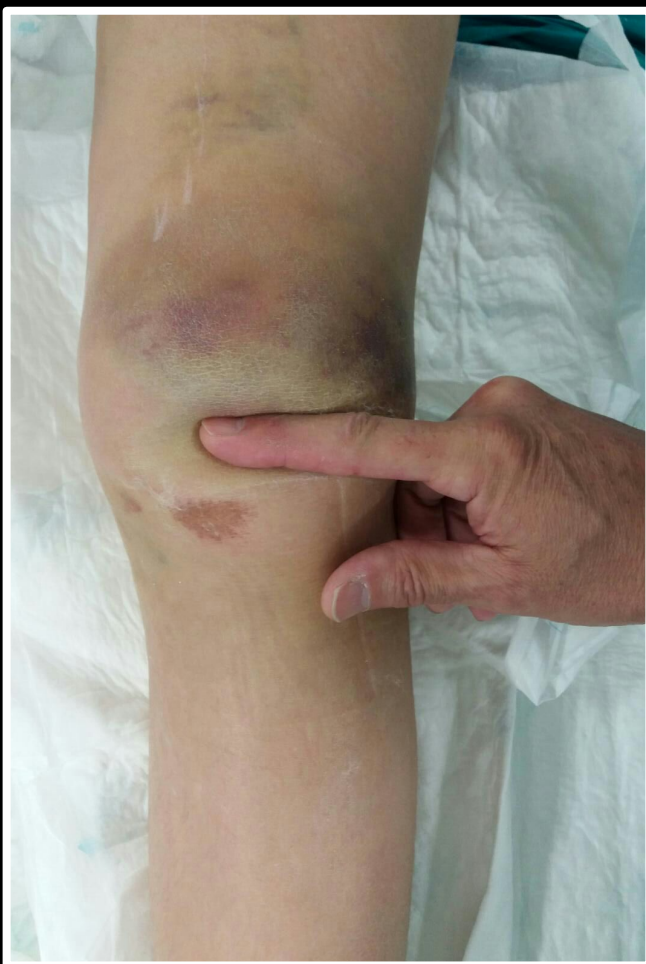

INTRODUCCIÓN

Las fracturas de rótula son poco frecuentes en la infancia, siendo menos del 2% en pacientes esqueléticamente inmaduros. La fractura del manguito de la patela fue descrita por Houghton y Ackroyd en 1979, consiste en la avulsión de un pequeño fragmento óseo del polo distal de la rótula junto a un manguito de cartílago articular, periostio y retináculo arrancado del cuerpo principal restante de la rótula. Se produce por una contracción violenta del cuádriceps contra resistencia. El interés de este tipo de fracturas reside en su baja frecuencia, dificultad diagnóstica y en la falta de consenso en cuanto al tratamiento quirúrgico óptimo.

CASO CLÍNICO

Presentamos el caso de un niño de 12 años, que acude a urgencias por dolor y tumefacción de la rodilla derecha, tras realizar un salto mientras practicaba atletismo.



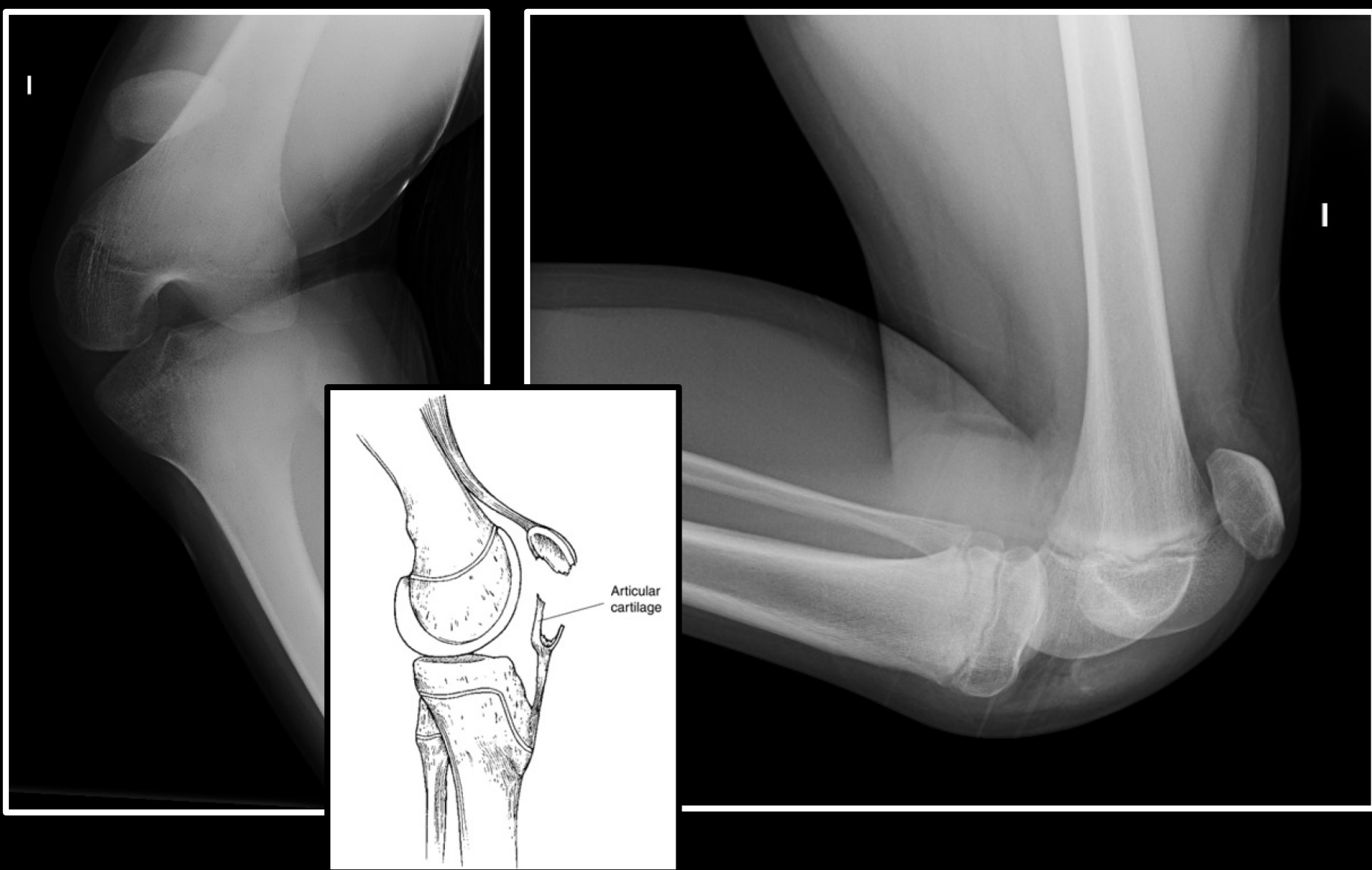
EXPLORACIÓN FÍSICA

El paciente presentaba dolor, deformidad e impotencia funcional de rodilla derecha. Así mismo, refería dificultad para la extensión activa de la rodilla. Se palpaba gap a nivel del tendón rotuliano y patela alta.

PRUEBAS COMPLEMENTARIAS

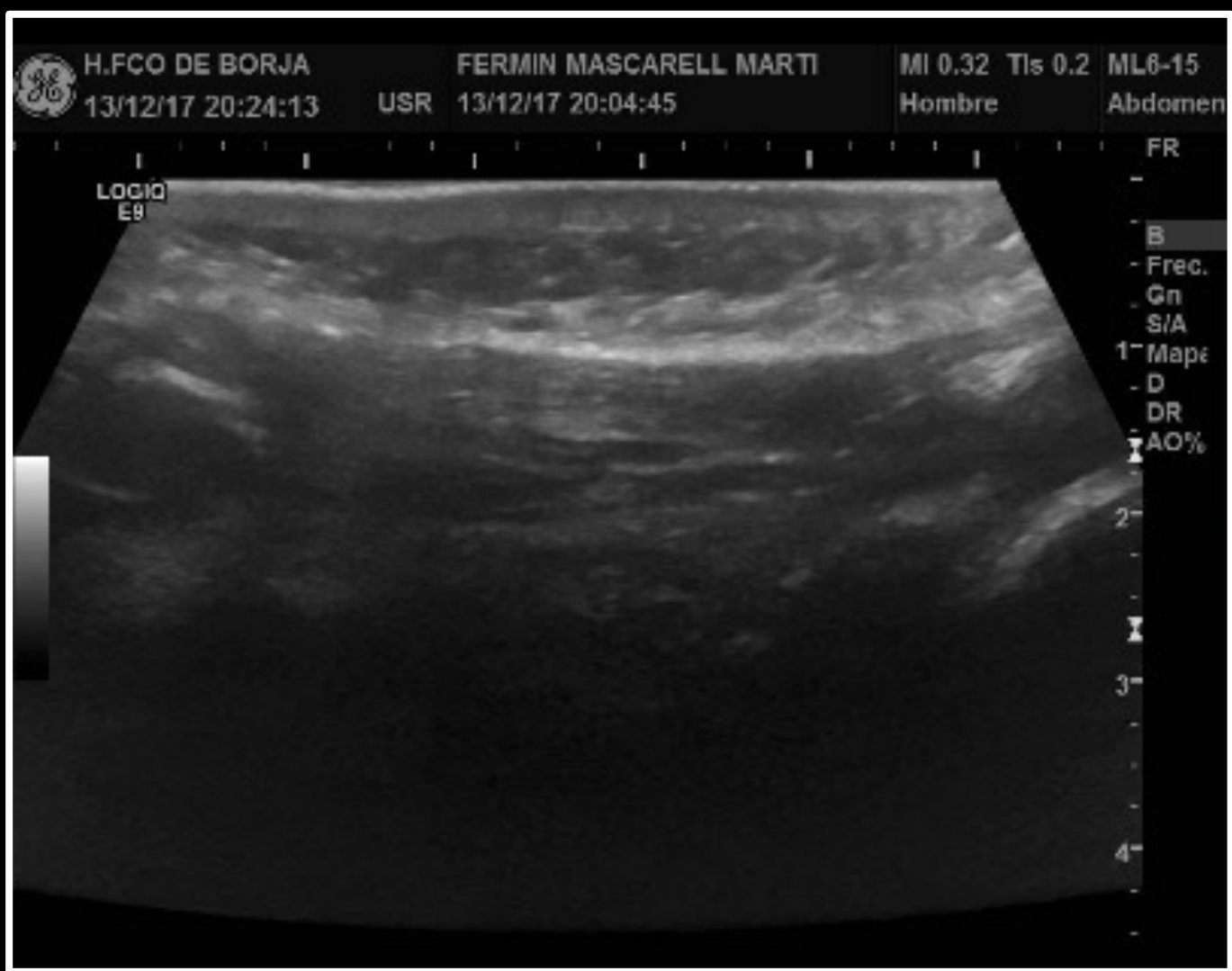
RX

La radiografía realizada en urgencias mostró una patela ascendida y un fragmento el polo inferior de la rótula.



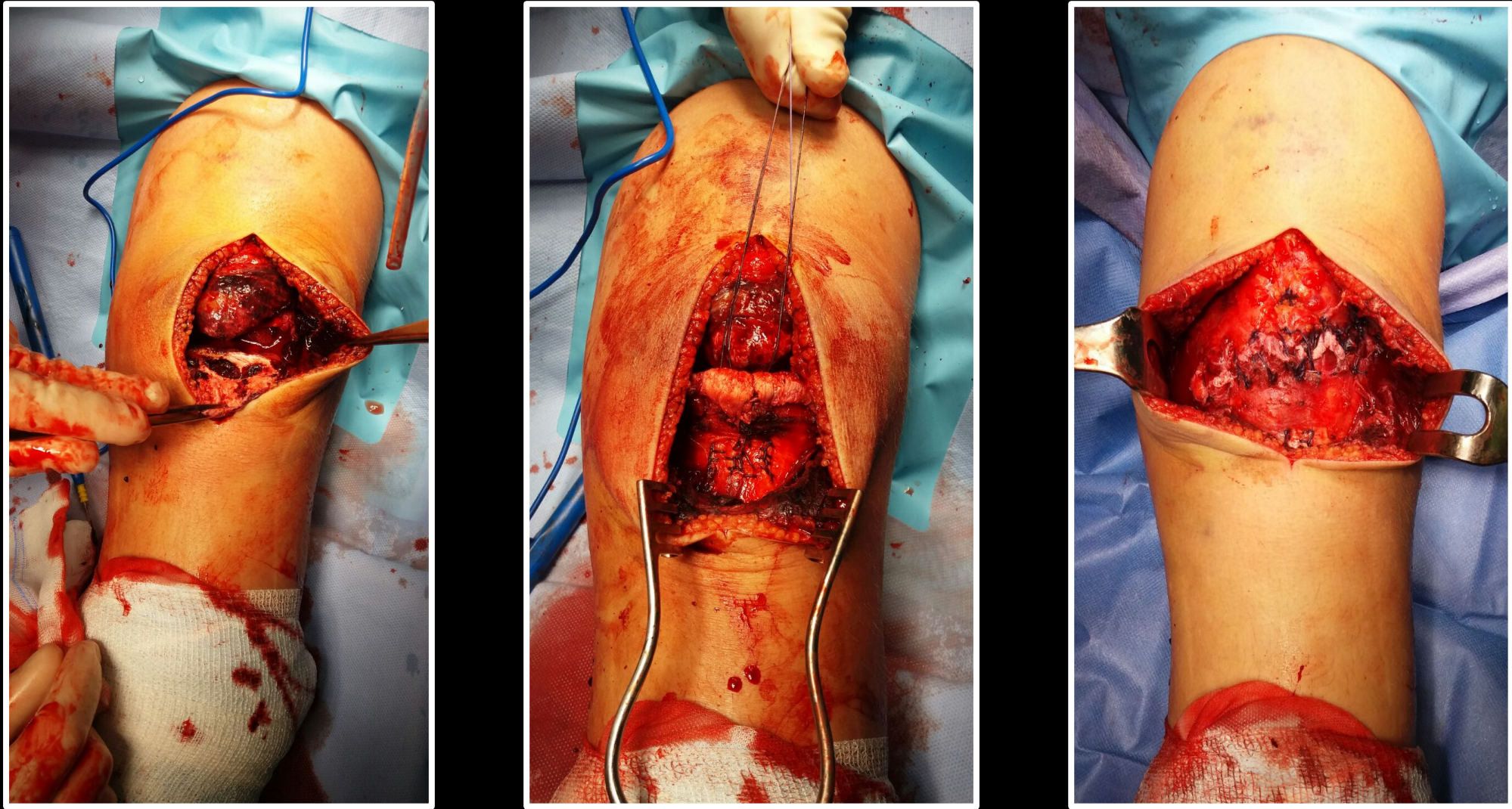
ECO

Tendón rotuliano izquierdo íntegro, sin imágenes sugestivas de rotura. En la porción proximal está insertado en un fragmento óseo, arrancado.



TRATAMIENTO

El paciente fue tratado de forma quirúrgica mediante: reducción y fijación de la fractura mediante dos suturas transóseas no reabsorbibles a través de la rótula. El periostio y los retináculos fueron reparados con suturas reabsorbibles. Se mantuvo inmovilizado en extensión durante 4 semanas, autorizando la carga desde el primer día. Se iniciaron los ejercicios de fortalecimiento de cuádriceps en el postoperatorio inmediato. A partir de la 4ª semana, se autorizó el inicio de la flexión activa de forma progresiva hasta 90º, aumentando hasta la 6ª semana, donde inicio la RHB de forma controlada y asistida.



DISCUSIÓN

Debe sospecharse una fractura del manguito en pacientes menores de 16 años, con un traumatismo agudo indirecto en la rodilla. El diagnóstico y la reparación quirúrgica precoz es importante para conseguir una recuperación funcional completa. El tratamiento quirúrgico se reserva para las fracturas desplazadas que muestran 3mm o más de desplazamiento articular o para las fracturas que interrumpen el aparato extensor. Las fracturas del manguito requieren la aproximación cuidadosa del polo distal con el fin de evitar una deformidad persistente y el déficit de extensión.

BIBLIOGRAFÍA

- Baden LR. *Patellar Fracture with sleeve avulsion*. N Eng J Med. 2016, 375 (24)
- Hunt DM, Somashekar N. *A review of sleeve fractures of the patella in children*. The knee. 2005, 12: 3-7
- Majeed H, Datta P, Remedios I. *Sleeve fracture of the patella with lateral slip of the retinaculum: a case report in a 11 year old child*. J Pediatr Orthop. 2014, 23: 422-425.
- Minguez MF, Renovell P, gasco J, Crespo E. *Fracturas en manguito de la rótula en niños. Aportación de 2 casos*. Revista española de cirugía osteoarticular. 2004, 39 (218): 87-91
- Petit C, Desdoits A, Laquievre A, Dolet N, Bronfen C. *Un diagnostic À ne pas méconnaître: la fracture avulsion de la patella*. Archives de Pédiatrie. 2016, 4153: 1-4

