

SCHWANNOMA DEL NERVIO PERONEO COMÚN, UNA LOCALIZACIÓN INUSUAL.

55 CONGRESO
Sociedad Española de Cirugía Ortopédica y Traumatología



Gara Cózar Adelantado, Juan Maria Ibáñez Tomé, Jose Manuel Ruiz-Andreu Ortega, Jose Emilio Reyes Rodríguez, Ignacio Hevia García-Bobia, Paula Ortiz Perojo



INTRODUCCIÓN

De los tumores benignos del sistema nervioso periférico el schwannoma es el más frecuente, siendo su localización habitual el miembro superior y los pares craneales. Se presenta el caso de un varón de 68 años que consultó por dolor y parestesias en la pierna derecha de tres meses de evolución.

OBJETIVOS

El objetivo principal de esta presentación es ofrecer una revisión bibliográfica sobre lo publicado acerca del schwannoma o neurilemoma de miembro inferior, así como exponer el tratamiento dispensado en este caso.

MATERIAL Y MÉTODOS

Se presenta el caso de un varón de 68 años que consultó por dolor y parestesias en la pierna derecha de 3 meses. A la exploración física se evidenció en la palpación profunda del hueco poplíteo de la pierna derecha una tumoración dura. En la ecografía y resonancia magnética se evidenció una tumoración redondeada de 22x19 mm que fue informada de adenopatía inflamatoria (**IMAGEN 1 Y 2**). El paciente fue intervenido mediante técnica habitual para abordaje de hueco poplíteo. Se realizó resección de la tumoración. El análisis anatomopatológico fue informado como Schwannoma.

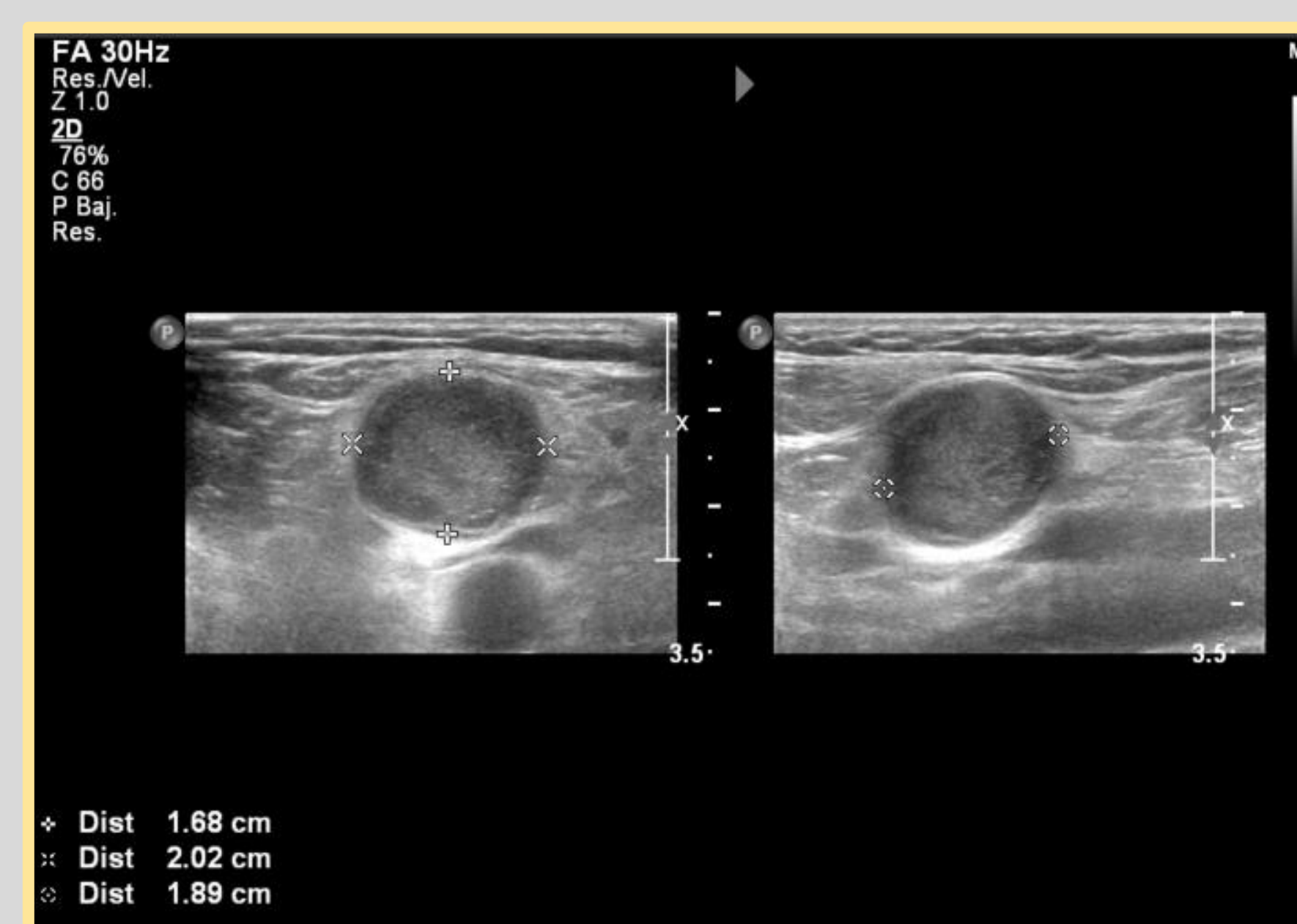


IMAGEN 1

RESULTADOS

La extirpación del schwannoma hizo remitir la clínica dolorosa y las parestesias en su totalidad.

CONCLUSIONES

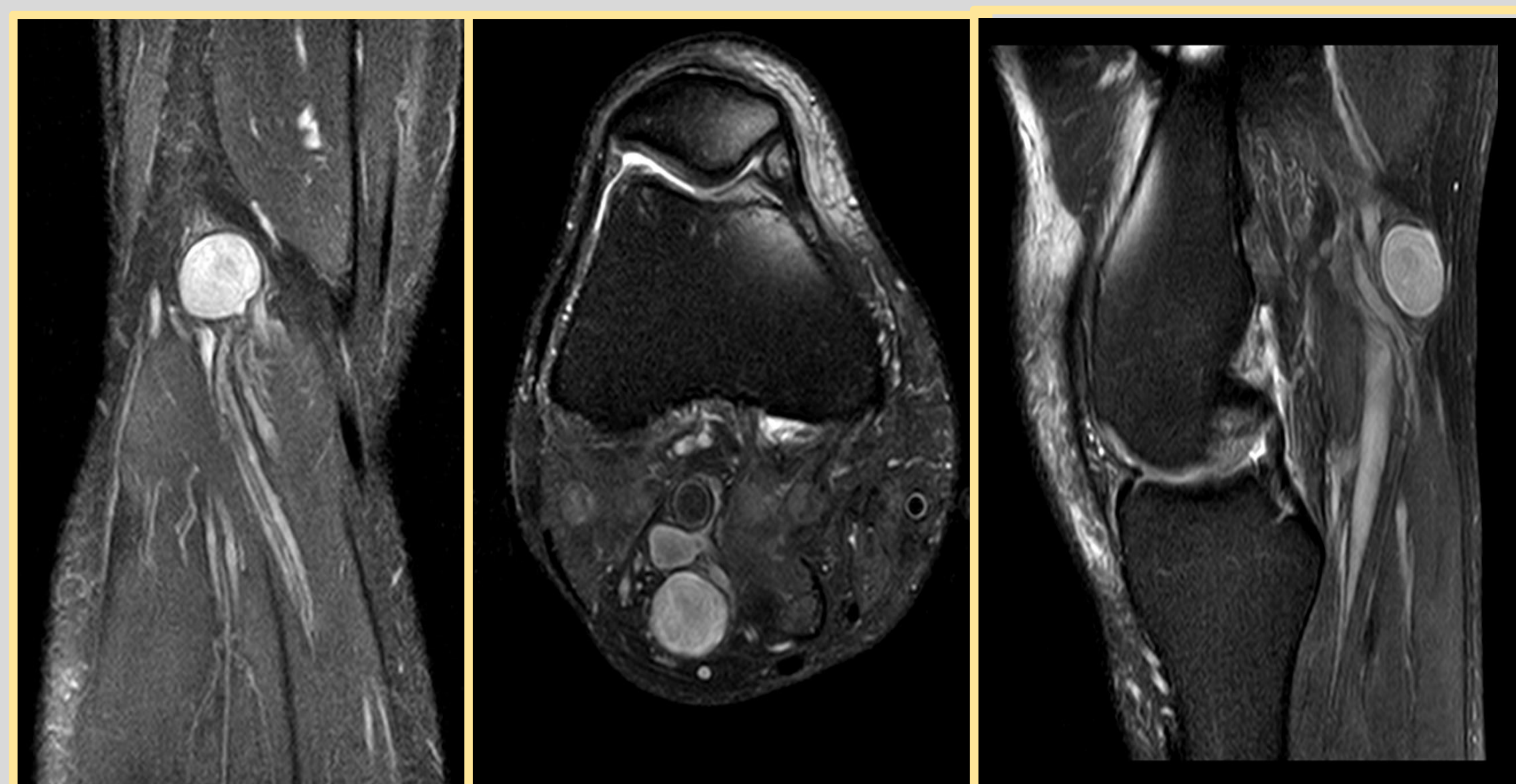


IMAGEN 2

Dado lo inusual de la presentación, el schwannoma de nervio periférico puede confundirse, a primeras, con adenopatías, quistes ganglionares y tumoraciones grasas. Es por eso por lo que ha de ser incluido en el diagnóstico diferencial de tumoraciones de partes blandas asociadas a clínica de dolor articular de rodilla.

BIBLIOGRAFÍA

- 1) Shariq, O., Radha, S., & Konan, S. (2012). "Common peroneal nerve schwannoma: An unusual differential for a symptomatic knee lump". Case Reports, 2012(Dec 03 1).
- 2) Cervantes, C. E., Ortiz, R. N., & Medina, J. V. (2016). "Schwannoma de nervio peroneo profundo: A propósito de un caso y revisión de la literatura". Revista Del Pie Y Tobillo. 263 (50)
- 3) Rodriguez, F. J., Folpe, A. L., Giannini, C., & Perry, A. (2012). "Pathology of peripheral nerve sheath tumors: Diagnostic overview and update on selected diagnostic problems". Acta Neuropathologica, 123(3), 295-319.
- 4) Woodruff, J. M., Selig, A. M., Crowley, K., & Allen, P. W. (1994). "Schwannoma (Neurilemoma) with Malignant Transformation A Rare, Distinctive Peripheral Nerve Tumor". The American Journal of Surgical Pathology, 18(9), 882-895.