

ROTURA BILATERAL DE TENDÓN DE AQUILES RELACIONADA CON TOMA CRÓNICA DE CORTICOESTEROIDES Y LEVOFLOXACINO

Irina Capó Soliveres, Juan Salvador Ribas García-Peñuela, Isabel Martín Flor, Cristina Villanueva Dolcet, Benito Ramón Picazo Gabaldón.
Hospital Francesc de Borja de Gandía.

INTRODUCCIÓN

La rotura espontánea del Tendón de Aquiles se produce en la mayoría de los casos en relación con patología degenerativa y la práctica deportiva. Mucho menos frecuentemente puede producirse como efecto secundario de la toma de Quinolonas. Esta complicación aumenta si se combina con la toma de Corticoides. Presentamos dos casos de rotura Bilateral del T. Aquiles secundarios a la toma de Quinolonas y Corticoides concomitantemente.

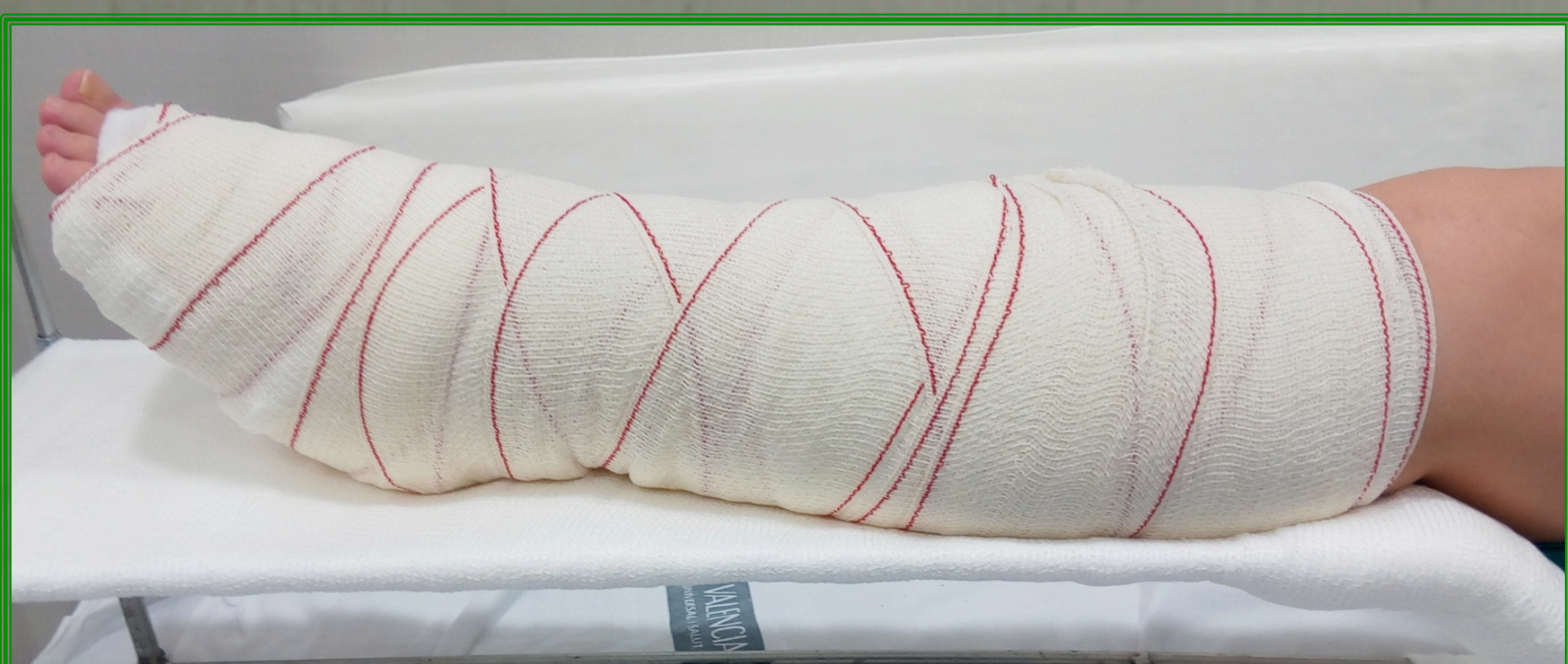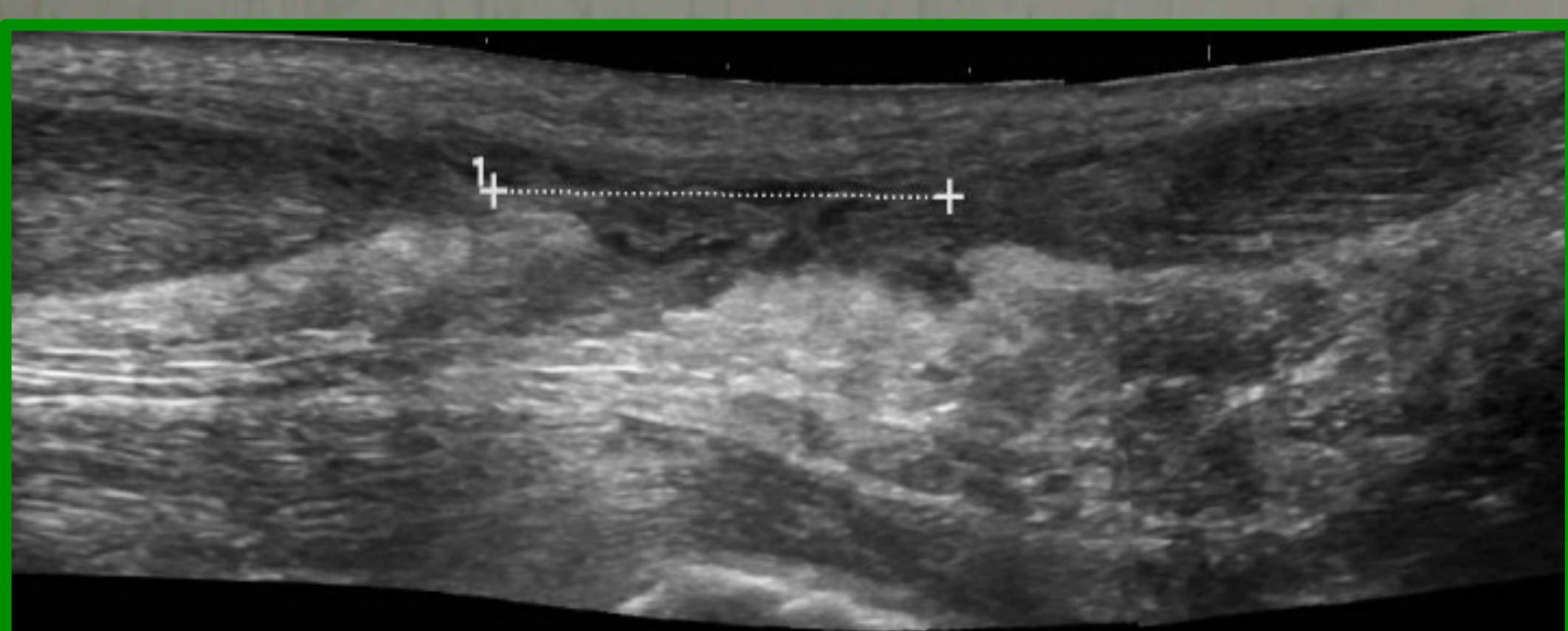
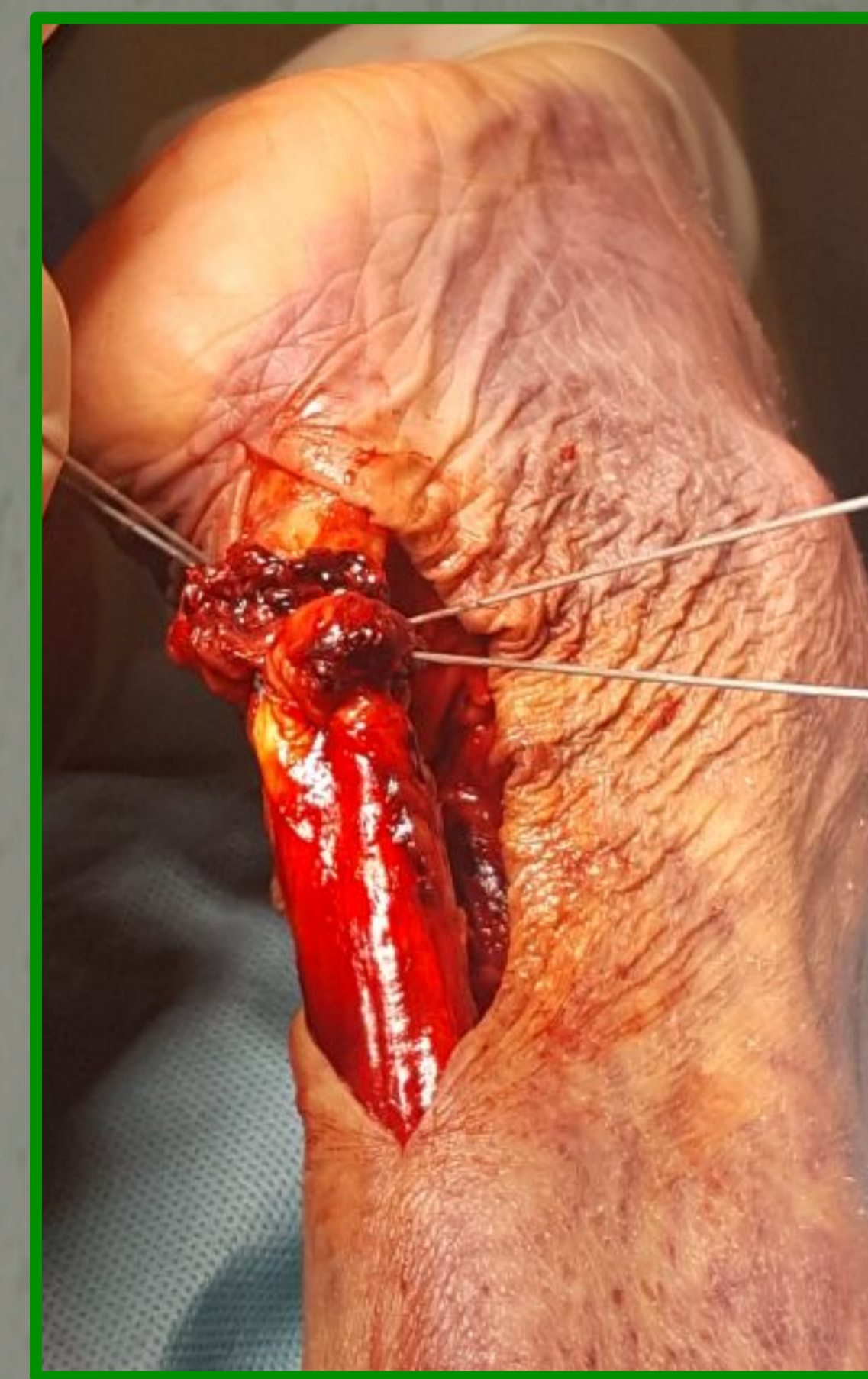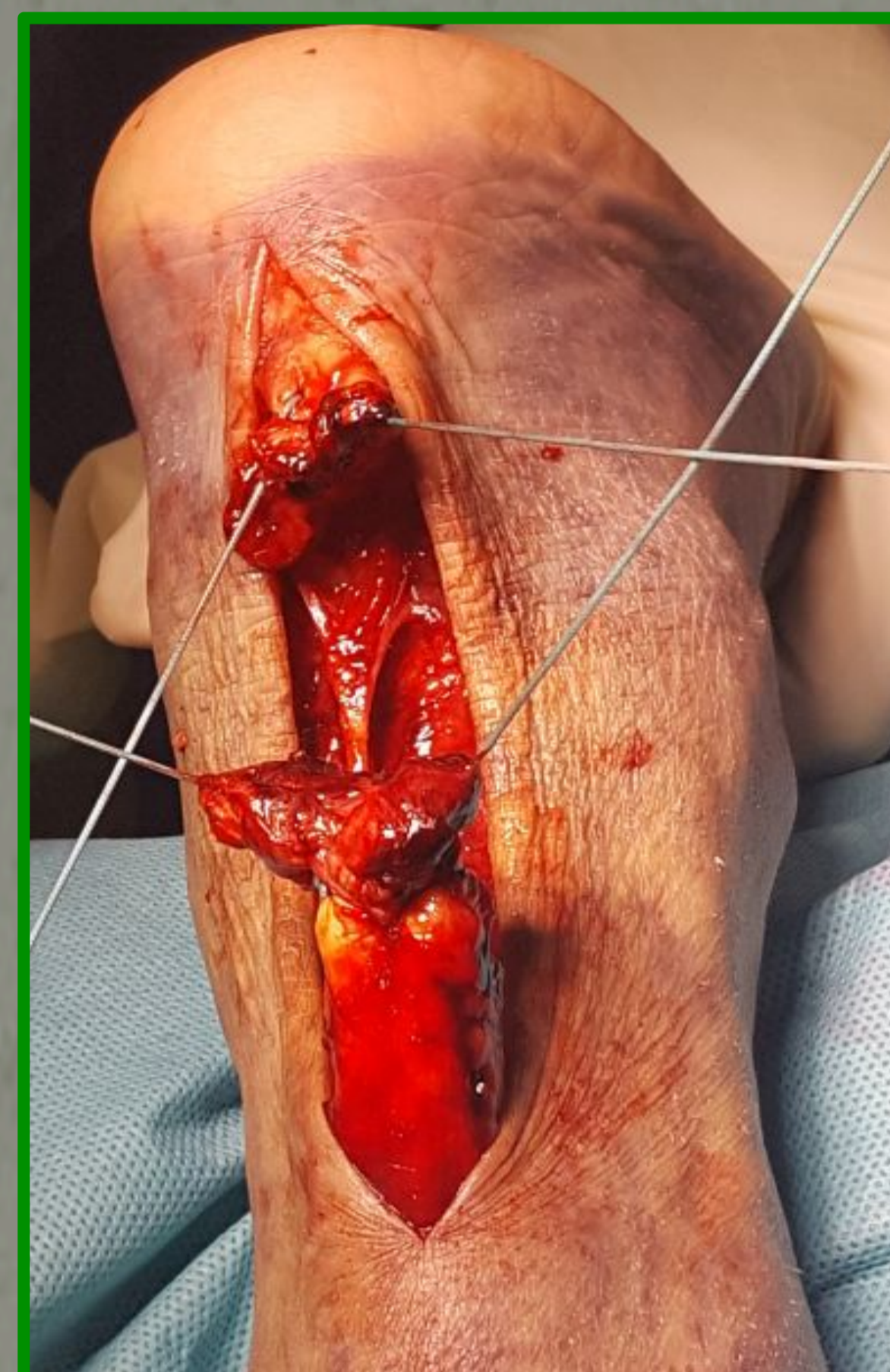CASO 1:

Varón de 69 años, con antecedentes de trasplante cardíaco desde hace 13 años e insuficiencia renal crónica. Presenta un cuadro agudo de rotura espontánea bilateral de Aquiles.

Durante las semanas previas había estado en tratamiento con Levofloxacinó por un cuadro de infección respiratoria, además de su corticoterapia habitual por el trasplante cardíaco.

TRATAMIENTO:

Se suspendió el tratamiento con Quinolonas y se realizó sutura termino-terminal tipo Krackow de ambos tendones.



CASO 2:

Varón de 56 años, antecedentes de EPOC severo y enolismo crónico. Se diagnostica de rotura aguda bilateral de Aquiles, confirmado por la ECO.

El paciente había recibido tratamiento con corticoides orales y Levofloxacinó durante las dos semanas previas por infección respiratoria.

TRATAMIENTO:

Se trataba de un paciente de alto riesgo quirúrgico y baja demanda funcional que prefirió tratamiento conservador mediante férulas y descarga. Además, se suspendió el tratamiento con Quinolonas.

RESULTADOS

Ambos pacientes han conseguido recuperar la deambulación, sin dolor en la zona de rotura tendinosa. No se han producido complicaciones relacionadas con la intervención o la inmovilización y han podido ser dados de alta satisfactoriamente de CCEE.

CONCLUSIONES

El tratamiento conjunto de Levofloxacinó y Corticoides puede provocar rupturas agudas del T. Aquiles, que en algunos casos puede ser bilateral. Recomendamos explorar siempre ambos tendones cuando se produzca una de éstas roturas. En cuanto al tratamiento, hemos obtenido resultados similares con el tratamiento conservador y el quirúrgico.

BIBLIOGRAFÍA:

- Tam PK, Ho C. Fluoroquinolone-induced Achilles tendinitis. HKMJ 2014; 20:545-547.
- Van der Linden P, Sturkenboom M, Herings R, Leufkens H, Rowlands S, Stricker B. Increased Risk of Achilles Tendon Rupture with Quinolone antibacterial use, especially in Elderly atients taking Oral Corticosteroids. Arch Intern Med. 2003;163:1801-1807.
- Kozlovskaja M, Vlahovich N, Ashton K, Huges D. Biomedical Risk Factors of Achilles Tendinopathy in Physically Active People: a Systematic Review. Sports Medicine-Open. 2017 (3): 20.
- Lewis T, Cook J. Fluoroquinolones and Tendinopathy: a guide for Atletes an Sports Clinicians and a Systematic Review of the literature. Journal Athletic Training. 2014;49(3):422-427

