

Reparación endoscópica de los desgarros del tendón del glúteo medio. Nuestra experiencia y resultados

C. Navas García, S. López López, C. Vidal Bujanda

H. U. 12 de Octubre, Madrid, España

Introducción

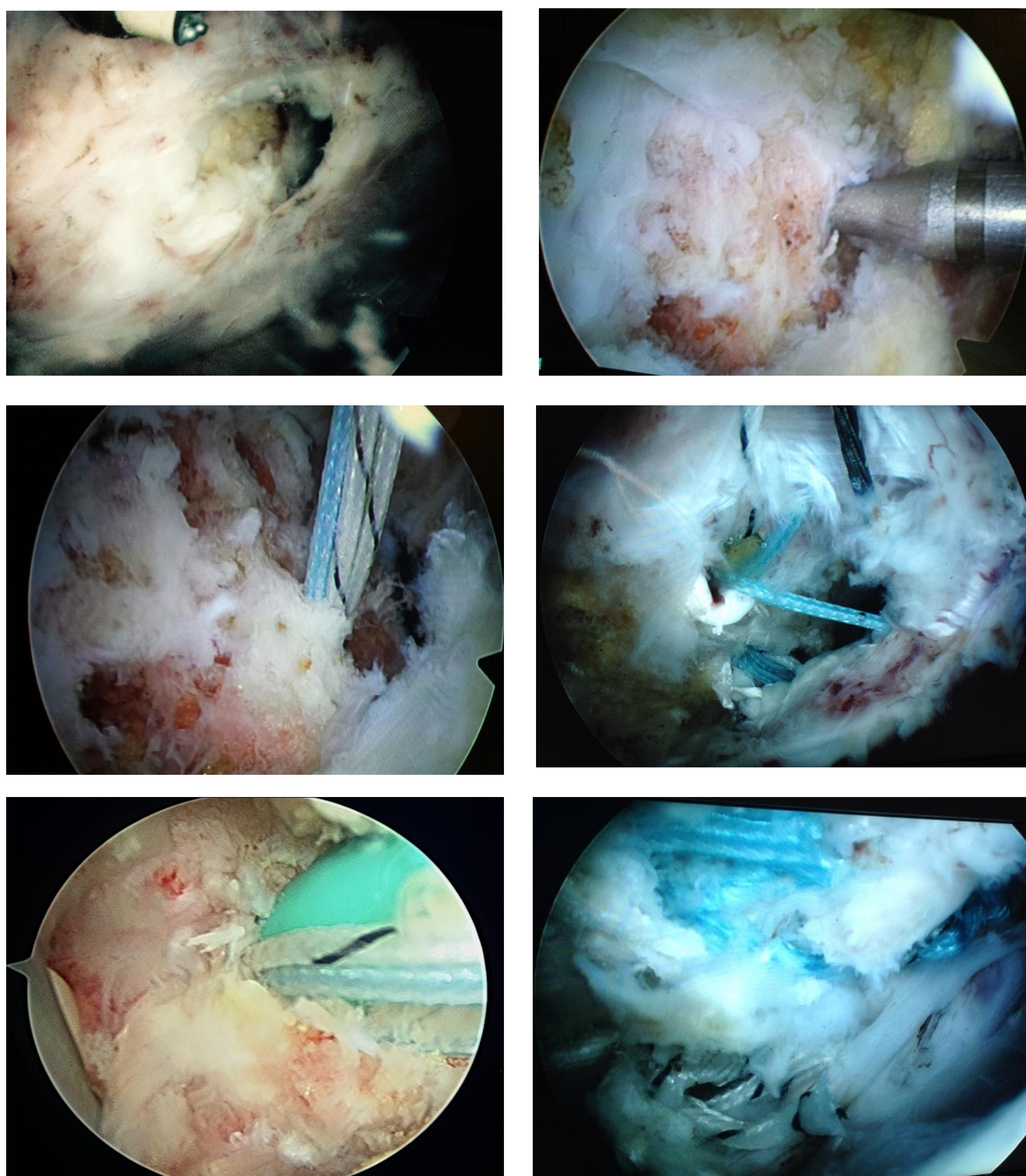
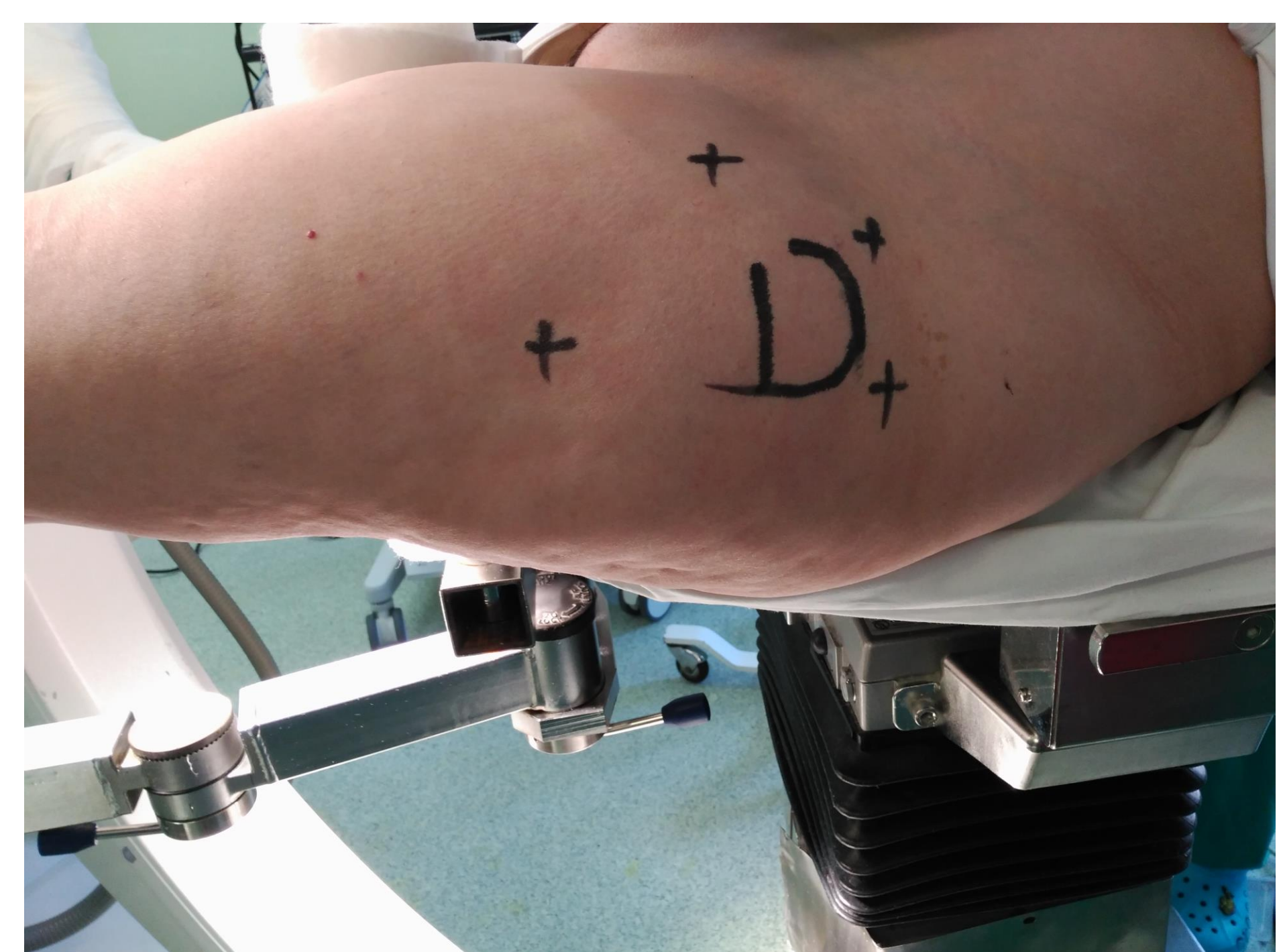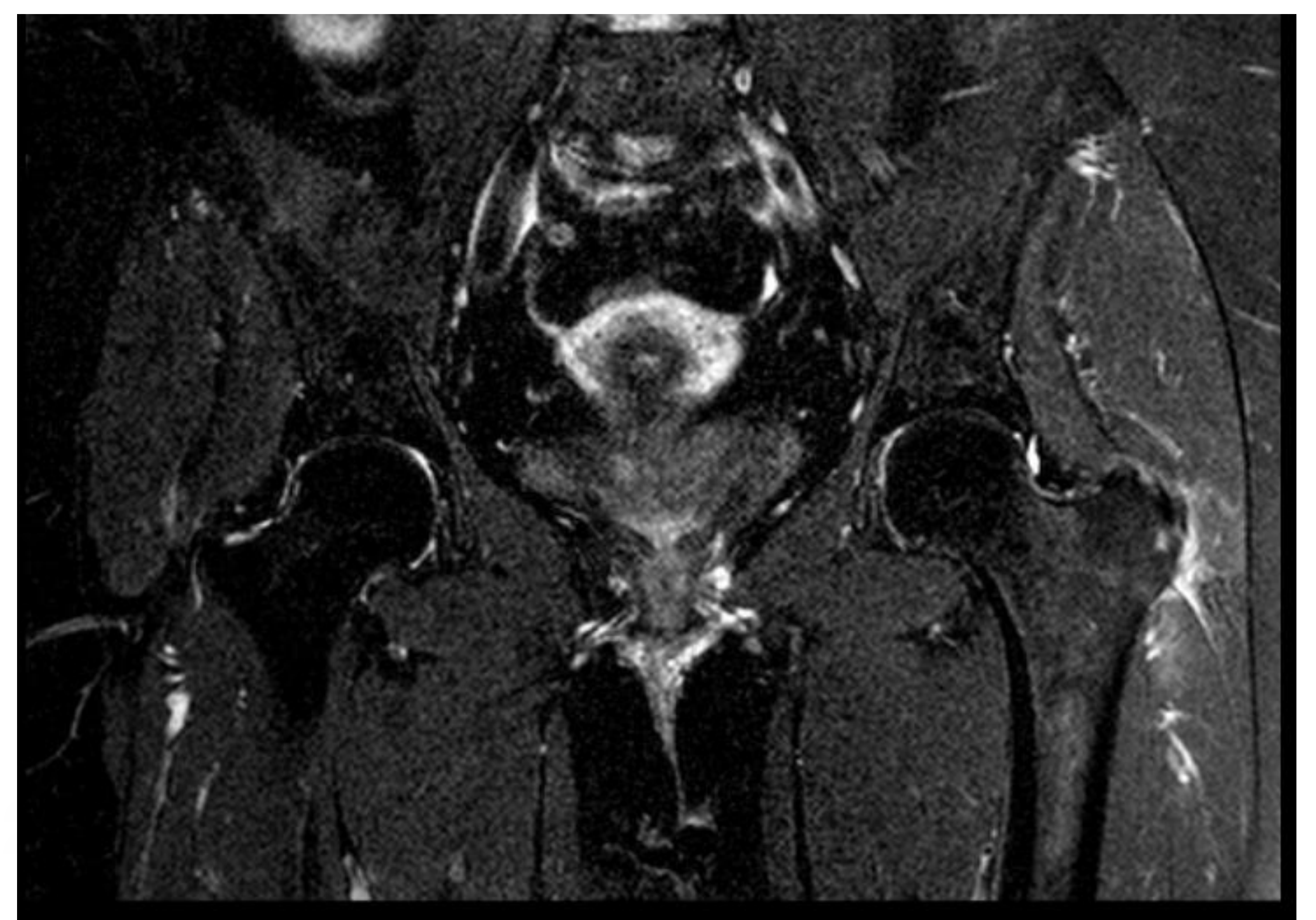
Los desgarros de los tendones del glúteo medio y menor se han postulado recientemente como causa frecuente de síndrome de dolor peritrocantéreo refractario al tratamiento conservador. Estos “desgarros del manguito rotador de la cadera” típicamente son desgarros degenerativos crónicos y atraumáticos y suelen asentar en las fibras anteriores del glúteo medio. La mejoría en la cirugía endoscópica de la cadera ha permitido desarrollar nuevas técnicas terapéuticas para estas lesiones.

Objetivo

Describir la técnica quirúrgica utilizada y los resultados obtenidos a medio plazo.

Diseño y Métodos

Entre 2014 y 2016, 4 pacientes diagnosticados de desgarro del tendón del glúteo medio han sido intervenidos de forma endoscópica. Todos los casos eran mujeres, con una media de edad de 55 años (52-58 años). Todas ellas presentaban dolor persistente en la cara lateral de la cadera y debilidad para la abducción de la cadera. El diagnóstico se realizó mediante la exploración física y resonancia magnética, y fue confirmado y tratado de forma endoscópica en todos los casos. Después del desbridamiento de la bursa trocantérea, el desgarro en el tendón del glúteo medio fue identificado y reinsertado en su huella anatómica mediante una doble hilera, con dos anclajes Bio-Composite Corkscrew (Arthrex) de 4.5 mm en la hila proximal y dos anclajes BioComposite SwiveLock de 4.75 mm en la hilera distal. Con un seguimiento mínimo de 1 año, los pacientes fueron evaluados en mediante la escala funcional modificada Harris Hip Score.



Resultados

Tras un seguimiento medio de 16 meses, 3 de los pacientes presentaban una resolución completa del dolor y 1 paciente refería dolor ocasional. Todos los pacientes recuperaron una fuerza de 5/5 en la musculatura abductora. La media de puntuación en la escala funcional Modified Harris Hip Score al año de la cirugía fue 92 puntos (rango 86-100). No se identificaron complicaciones.

Conclusiones

La reparación endoscópica de los desgarros de los tendones abductores de la cadera puede ser una opción terapéutica efectiva cuando fracasa el tratamiento conservador.

