

# Síndrome de compresión medular aguda en el contexto de un síndrome hemofagocítico secundario a infección por leishmania.

Elena María García García, Isabel Medrano Morte, Inés Moreno Sánchez, Alba Palazón Moreno, Alba Herrero Brocal, José Antonio De Miguel Vielva.  
Hospital General Universitario J.M. Morales Meseguer., Murcia, España.

**Introducción:** El síndrome hemofagocítico (SH) se caracteriza por una activación patológica del sistema inmunitario, resultado una disfunción de las células natural Killer y una sobreproducción de células T, lo que genera un aumento de la producción de citocinas y una respuesta inmune desproporcionada e inefectiva. Clásicamente se describen dos formas, la primaria (hereditaria) y la secundaria, asociada a procesos tumorales, autoinmunes o infecciosos. Clínicamente se caracteriza por fiebre, adenopatías, pancitopenia y proliferación histiocítica en la médula ósea.

**Objetivo:** describir un excepcional caso de un síndrome compresivo medular en un paciente diagnosticado de fractura vertebral, leishmaniasis y síndrome hemofagocítico secundario.

**Material y Método:** Varón de 68 años ingresado por crisis comicial a estudio. Durante su estancia presenta episodios de disnea, tos, expectoración, edemas e ingurgitación yugular, por lo que se realiza Angio-Tc, siendo diagnosticado de fracturas vertebrales D8-D9, sin afectación del muro posterior y descartando patología tromboembólica. Tras la aparición de trombopenia y linfopenia, se decide estudio hematológico, siendo diagnosticado de SH e infección por leishmania. El paciente presenta deterioro clínico, precisando ingreso en UCI, donde comienza con nivel sensitivo incompleto D8-D9, paresia completa de MII e incompleto de MID (ASIA C). Se realiza una resonancia magnética (Imagen 1 y 2), donde se aprecia una masa de partes blandas pre y paravertebral y afectación intrarraquídea no ósea, que condiciona compresión medular sin desplazamiento del cordón en los niveles D7-8-9-10, estando integro el arco posterior y las costillas.

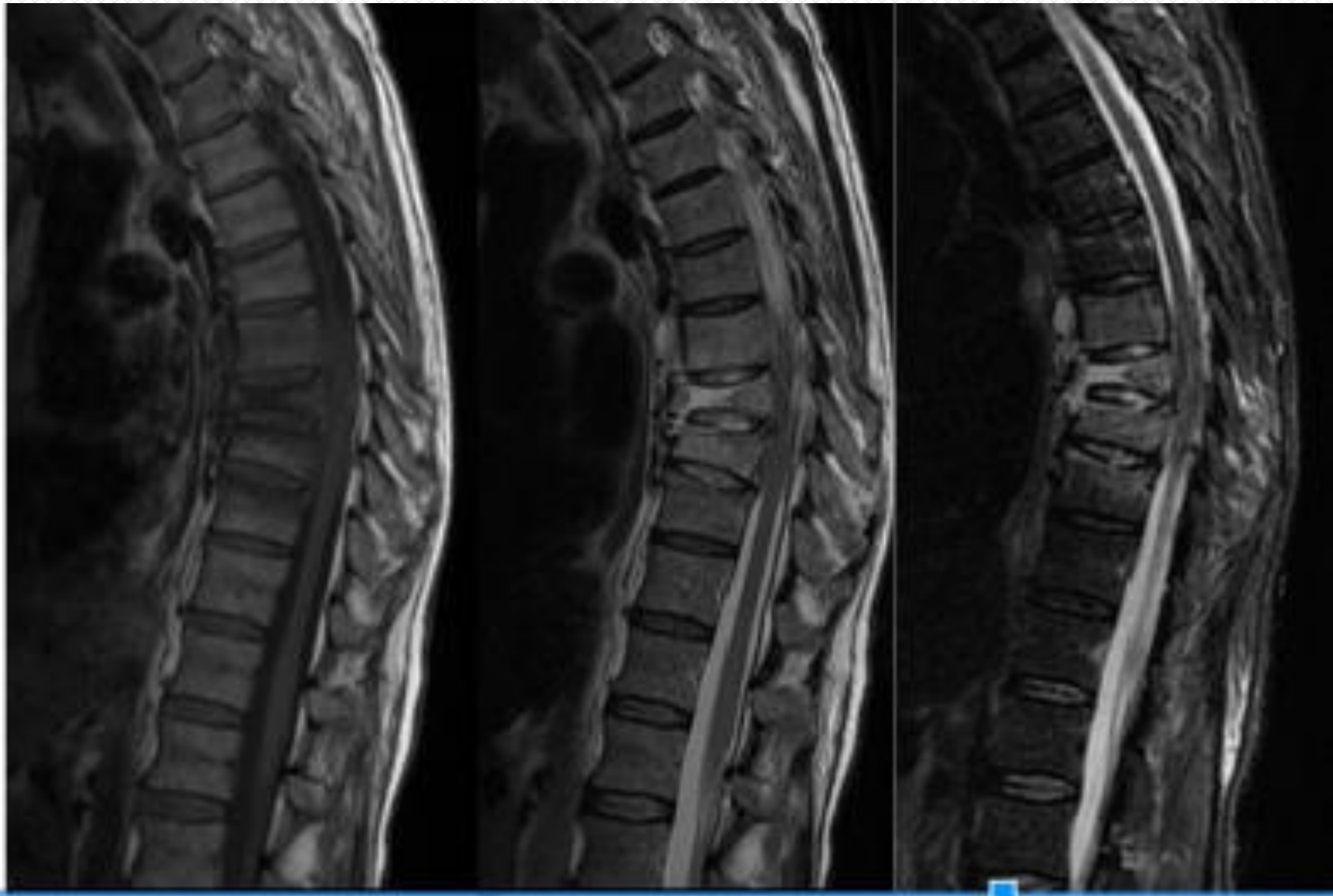

Imagen 1: RMN corte sagital secuencia T1, T2, STIR

**Resultados:** A pesar del mal estado general del paciente debido al SH y al tratamiento inmunosupresor, se decide intervención quirúrgica urgente: descompresión D8-D9, e instrumentación posterior T6-L1 (Imagen 3). Sin complicaciones en la herida quirúrgica, el paciente comienza la rehabilitación a los 4 días. A los dos meses de la cirugía el paciente ha mejorado en la fuerza muscular de psoas y adductores bilateral y flexión dorsal y plantar derecho, tolerando la bipedestación y permaneciendo el equino flácido izquierdo.

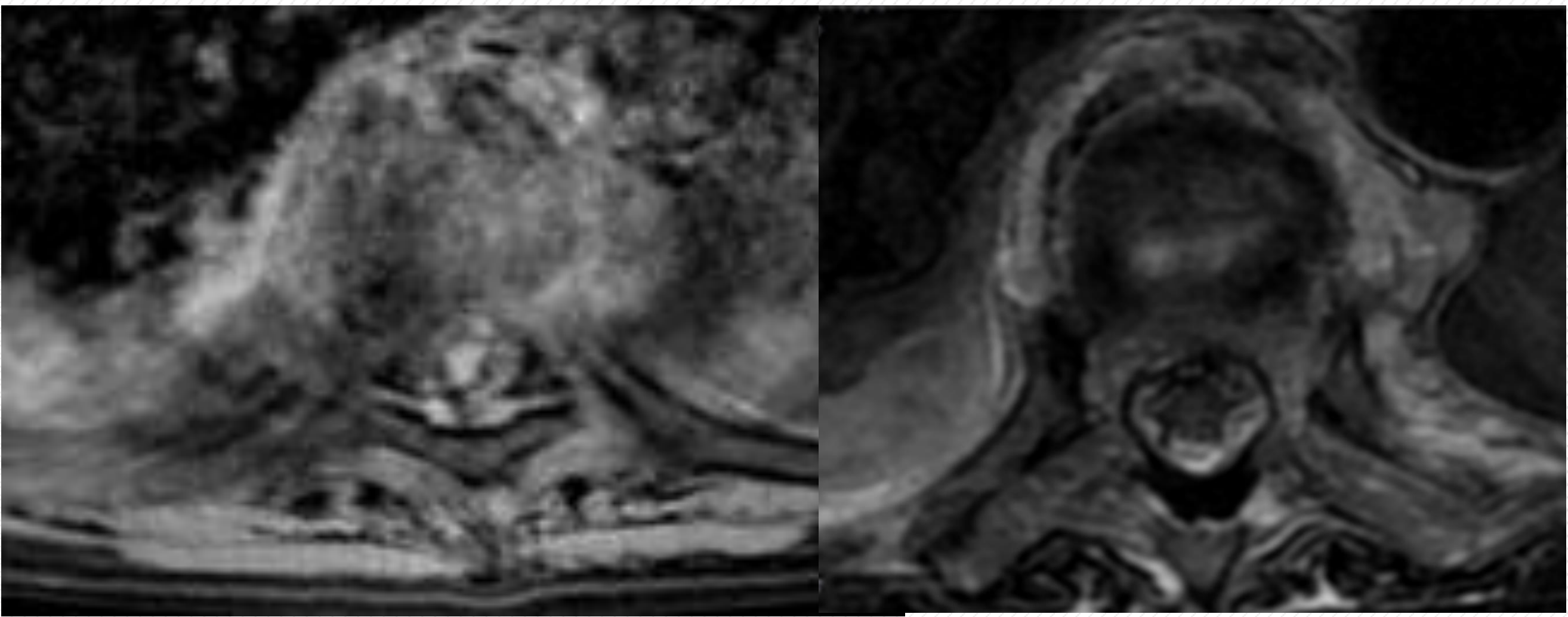


Imagen 2: RMN corte axial, secuencia T1 y T2.

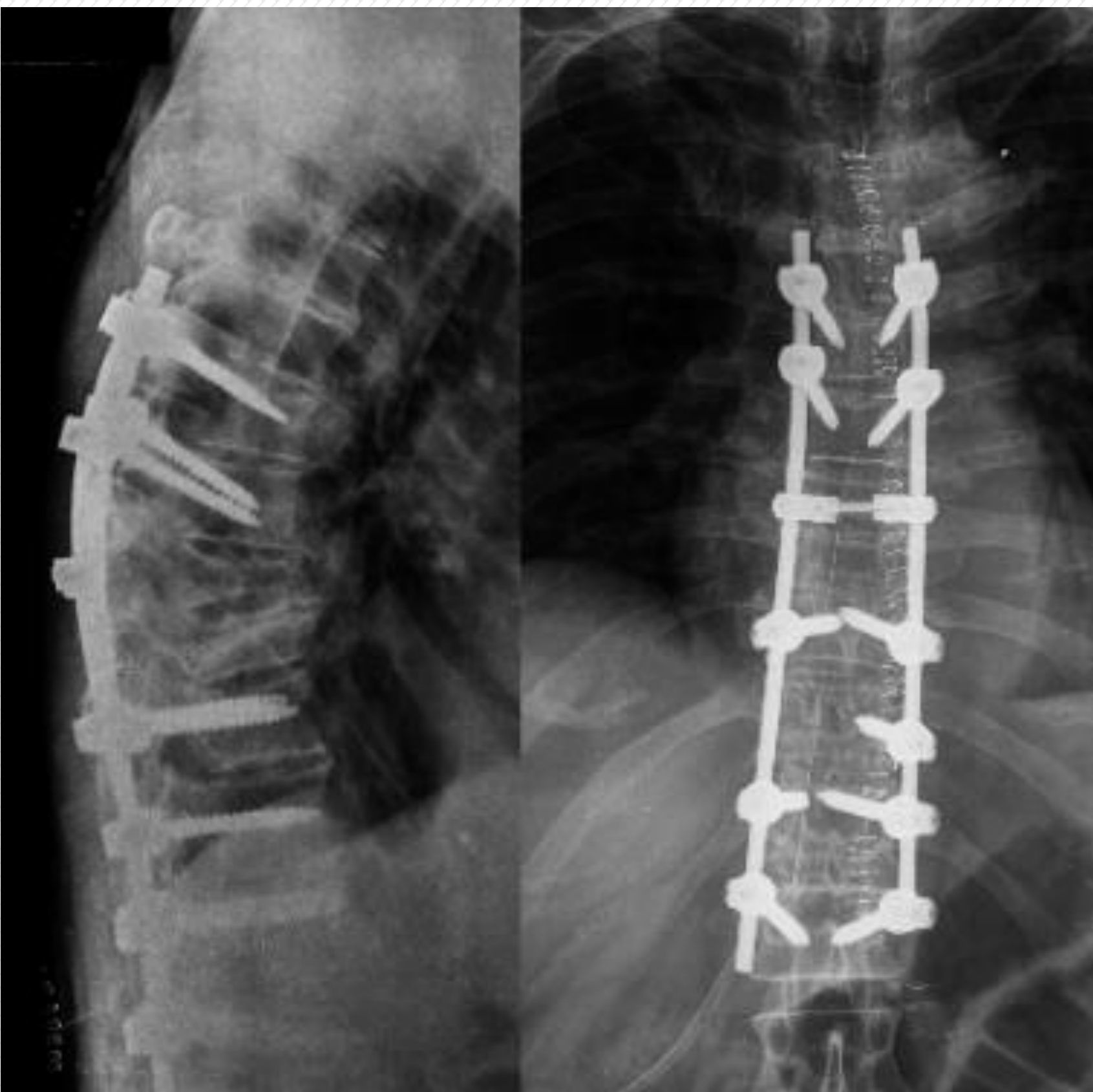


Imagen 3: control postoperatorio de radiología simple lateral y anteroposterior de instrumentación vertebral T6-L1.

**Conclusión:** El SH es un cuadro clínico grave de presentación muy variable, por lo que es necesario un alto índice de sospecha. La presencia de pancitopenia más tratamiento inmunosupresor no debe ser contraindicación de cirugía de descompresión y estabilización en casos de compresión medular. La cirugía permite un rápido inicio de la rehabilitación, disminuyendo las complicaciones secundarias al encamamiento.

Los autores declaran no presentar conflicto de intereses