

# Consolidación viciosa vs pseudoartrosis en paciente con fractura de tobillo tratada de forma conservadora, a propósito de un caso

## Introducción

La incidencia de las fracturas de tobillo ha aumentado en los últimos 50 años es conocida la tendencia cada vez mayor al tratamiento quirúrgico de las mismas, disminuyendo las complicaciones del desplazamiento secundario visto en los tratamientos no quirúrgicos. Es infrecuente la pseudoartrosis del maléolo lateral por lo que hay poco descrito.

Tanto tras un tratamiento quirúrgico como no quirúrgico podemos ver una mala consolidación de una fractura de tobillo por rotación, siendo más frecuente el acortamiento, la mal rotación, el desplazamiento lateral o una combinación de ambas del peroné.

## Objetivos

Revisión de la literatura de consolidación viciosa de fractura de tobillo; a propósito de un caso.

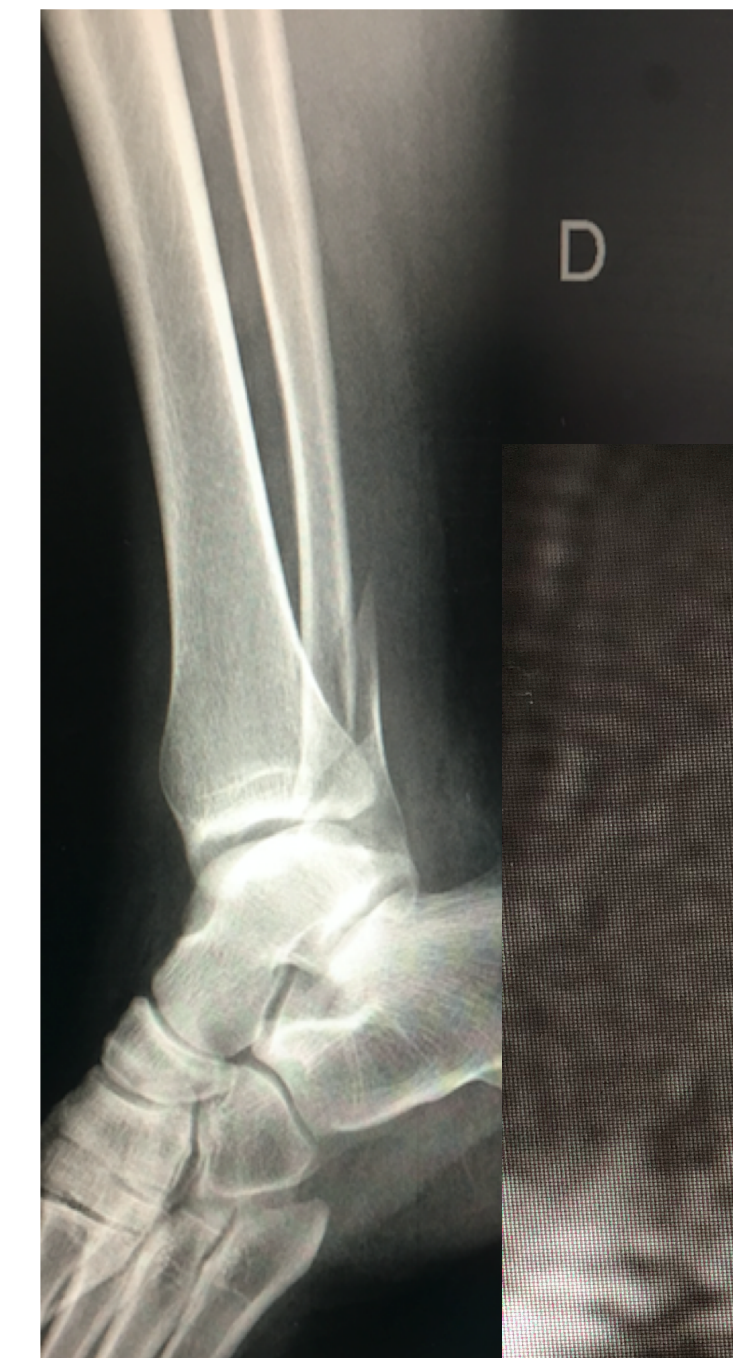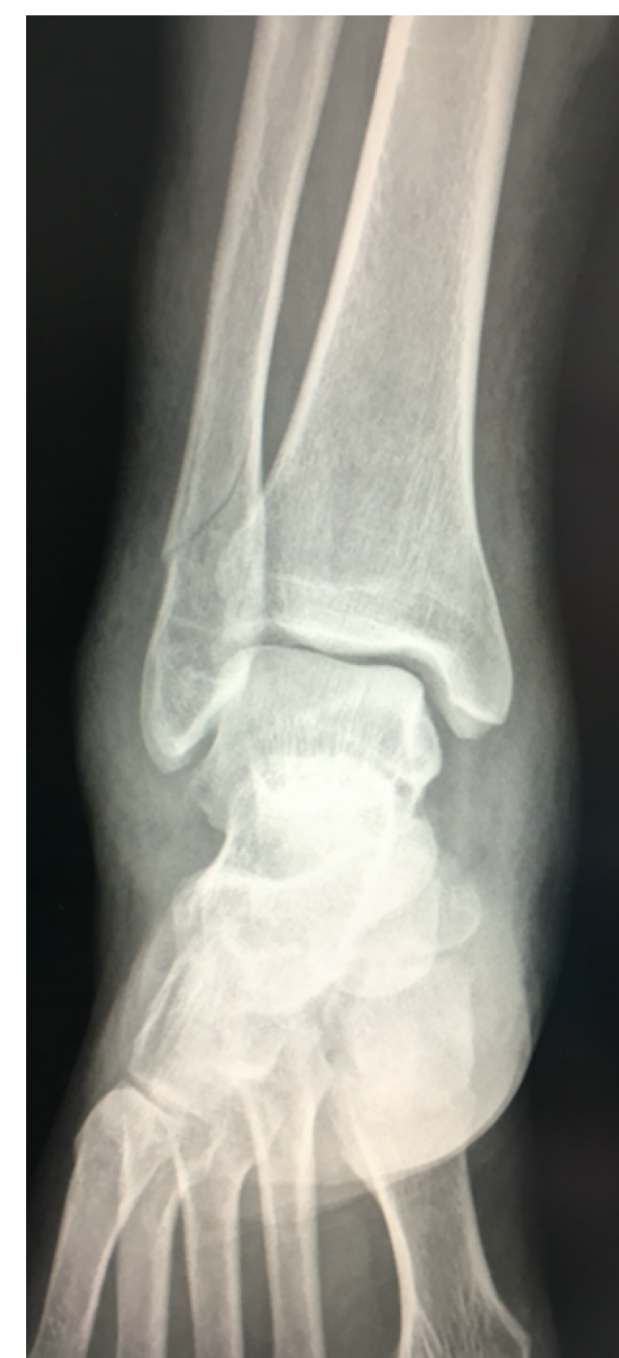## Caso Clínico

Varón de 49 años; de fractura Weber B de tobillo derecho en 2013 tratada con yeso suropédico.

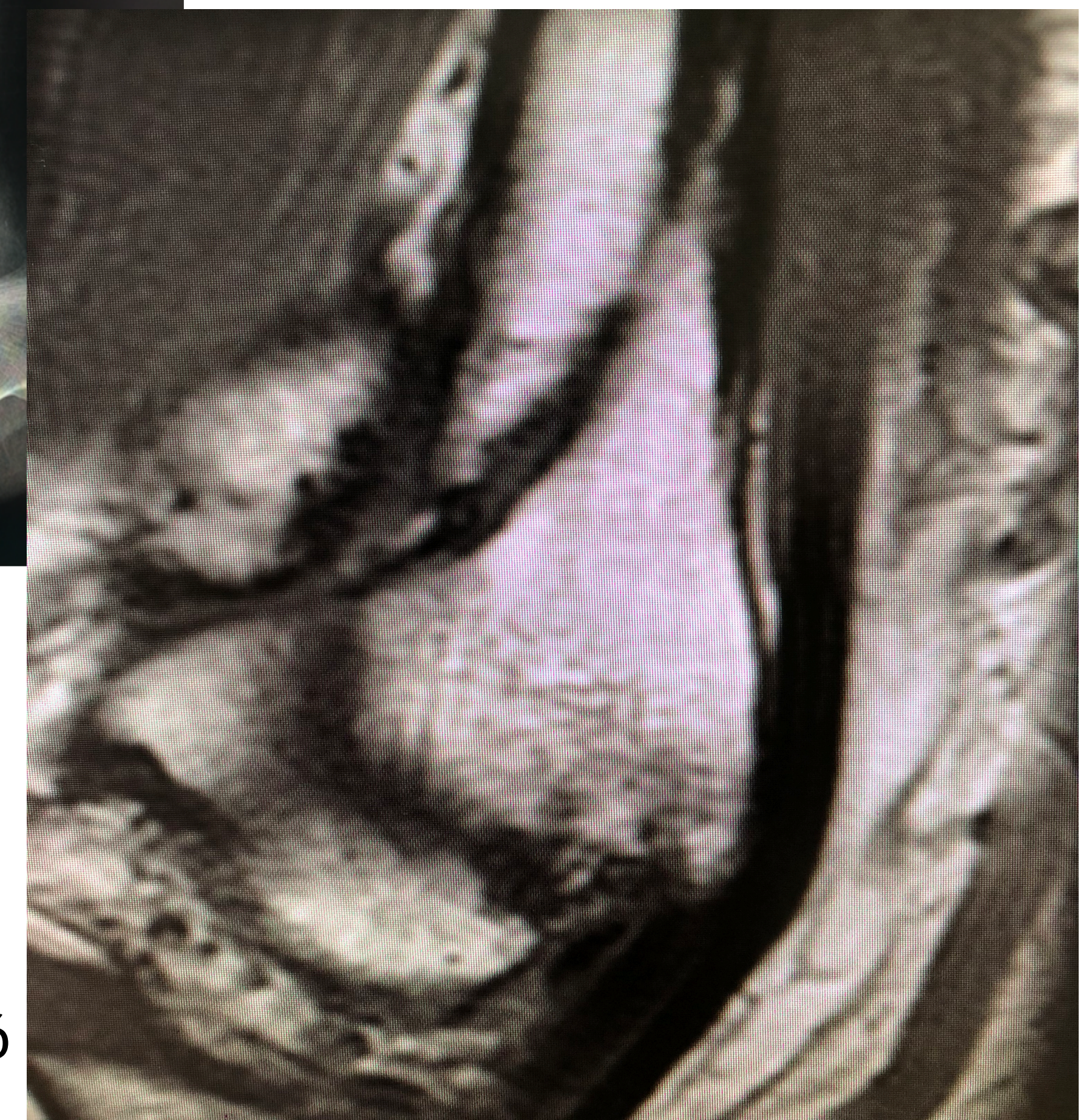
Al año de la lesión continúa con dolor; imágenes compatibles con posible foco de pseudoartrosis residual y ligero varo de maléolo peroneo.

Tratamiento quirúrgico: artroscopia tobillo ( desbridamiento de fibrosis de espacio claro medial, condropatía cúpula astragalina lateral grado I-II), osteotomía transversal en cuña valgizante y síntesis con placa DCP dando compresión en foco.

Tras 6 semanas de inmovilización con yeso y 2 semanas de movilización progresiva se autorizó carga.



Radiografía Inicial



## Resultados

Buena evolución inicial, con mejoría del dolor y buen rango de movilidad articular. Al año de la cirugía correctora, el paciente está asintomático haciendo vida normal

## Conclusiones

La pseudoartrosis de la fractura del maléolo lateral es una entidad poco frecuente sin una clara etiología cuyo tratamiento, como en toda pseudoartrosis, es quirúrgico.

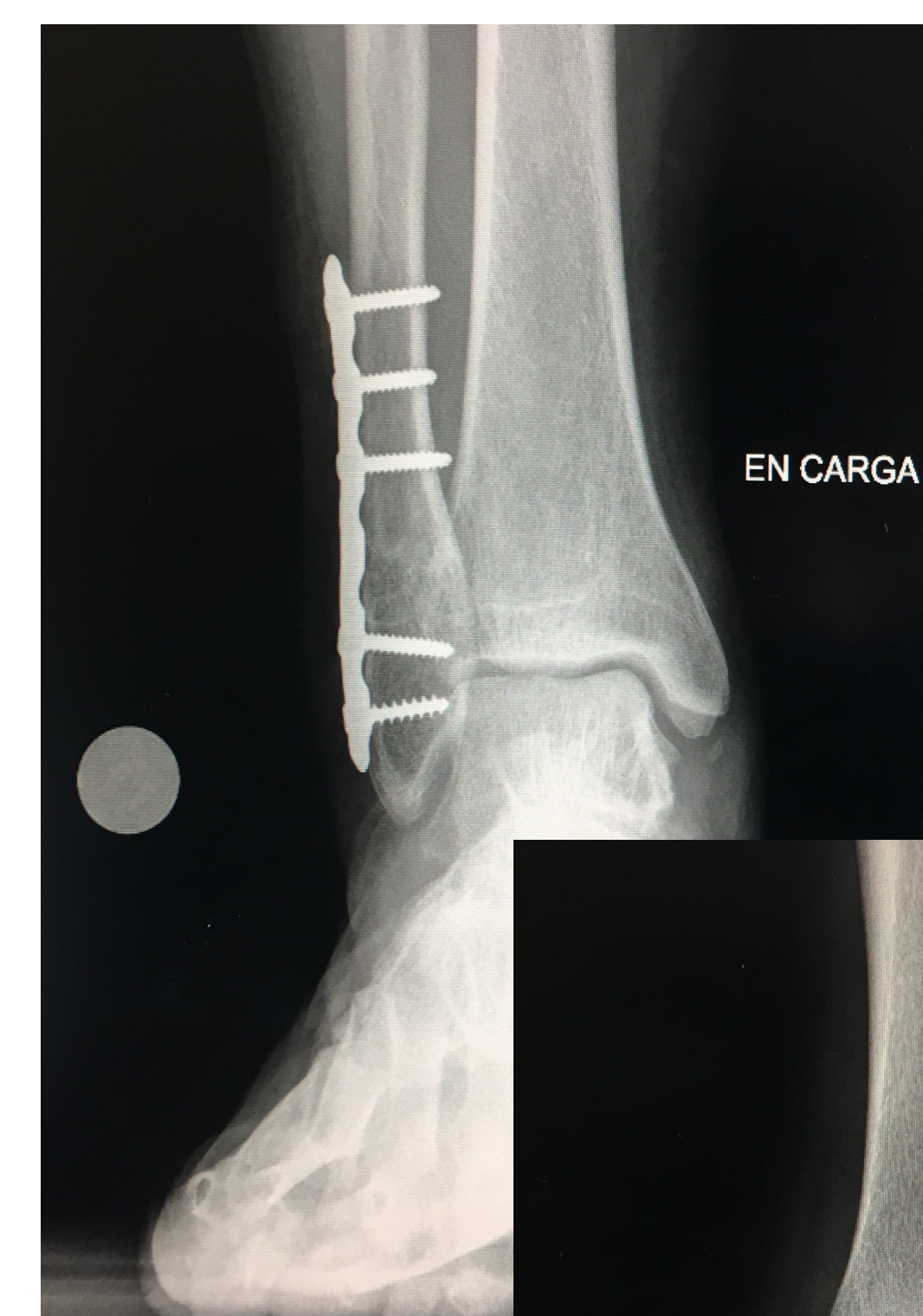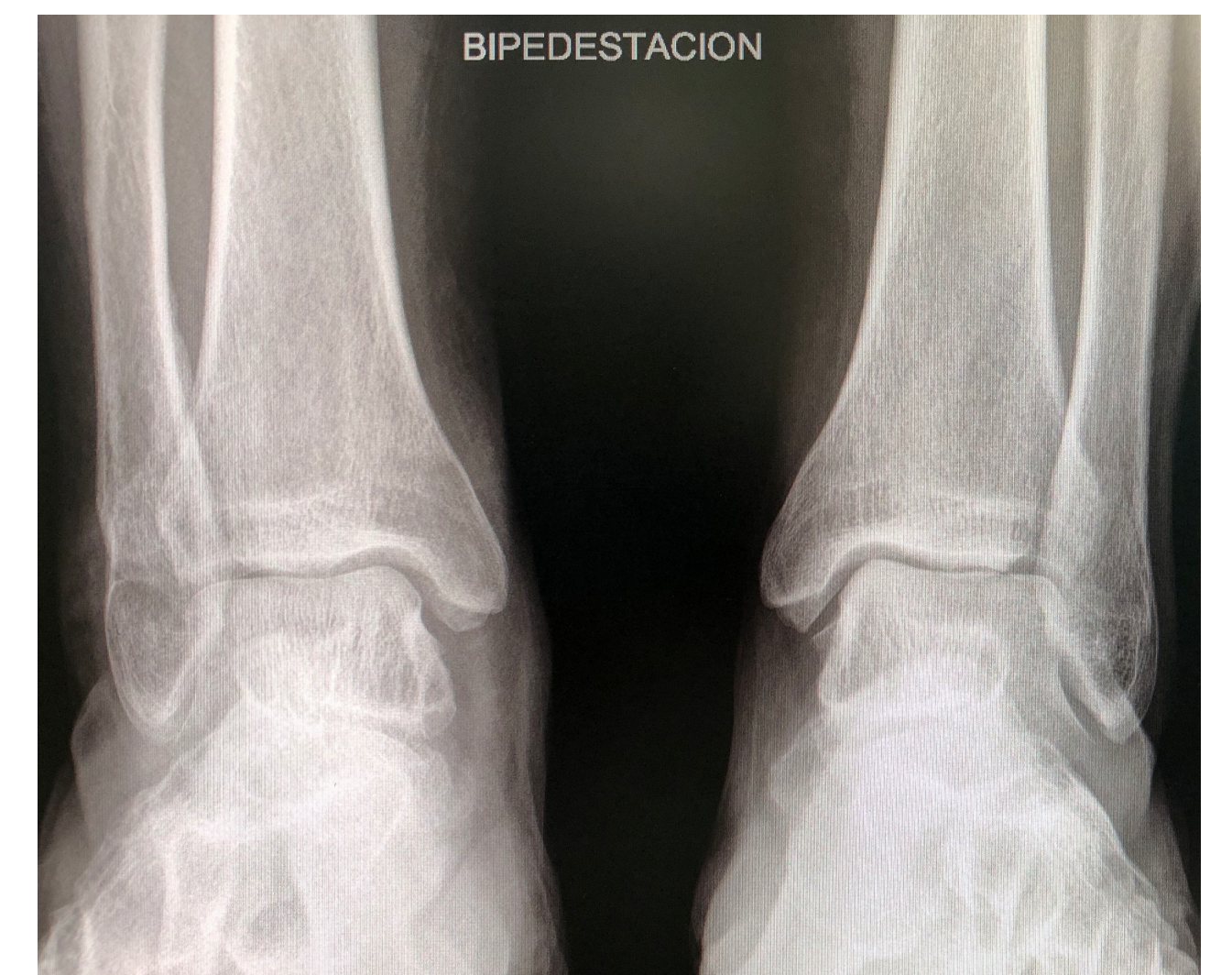Nuestro caso parecía inicialmente una pseudoartrosis, que se apreció por captación en foco al realizar una RM; sin embargo, revisando las radiografías previas se observa una consolidación viciosa en varo del maléolo peroneo.

La consolidación viciosa de las fracturas de tobillo provocan alteración en la anatomía del mismo con la consiguiente alteración de la biomecánica, dando lugar a la aparición de dolor y artrosis precoz.

Si la malunión es sintomática precisa de tratamiento quirúrgico corrector.

En nuestro caso se trataba de una consolidación en varo, por lo que realizamos una osteotomía en cuña valgizante.

A pesar de no abordar el posible foco de no unión, el estímulo a otros niveles provoca la liberación de factores inflamatorios sistémicos con la consiguiente consolidación.



9 meses post Qx

