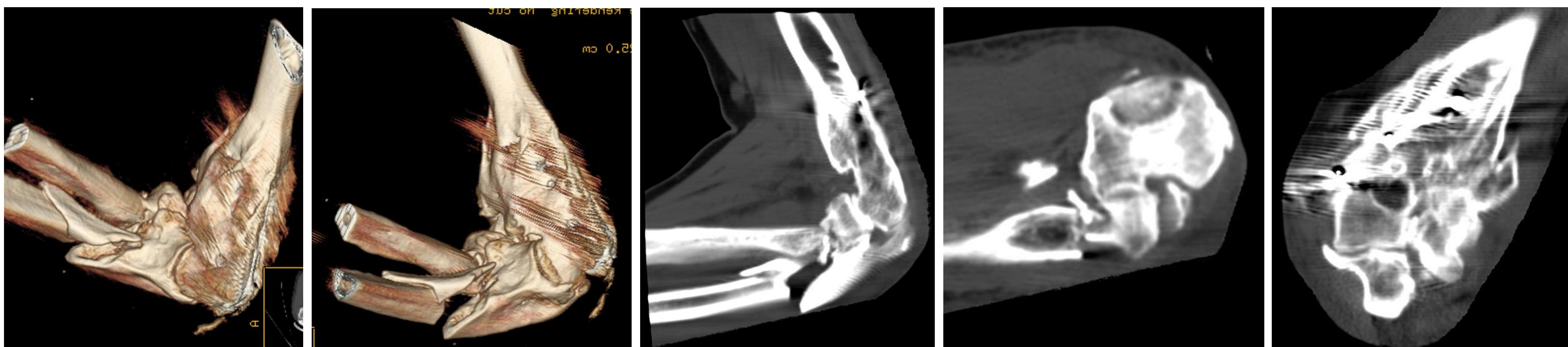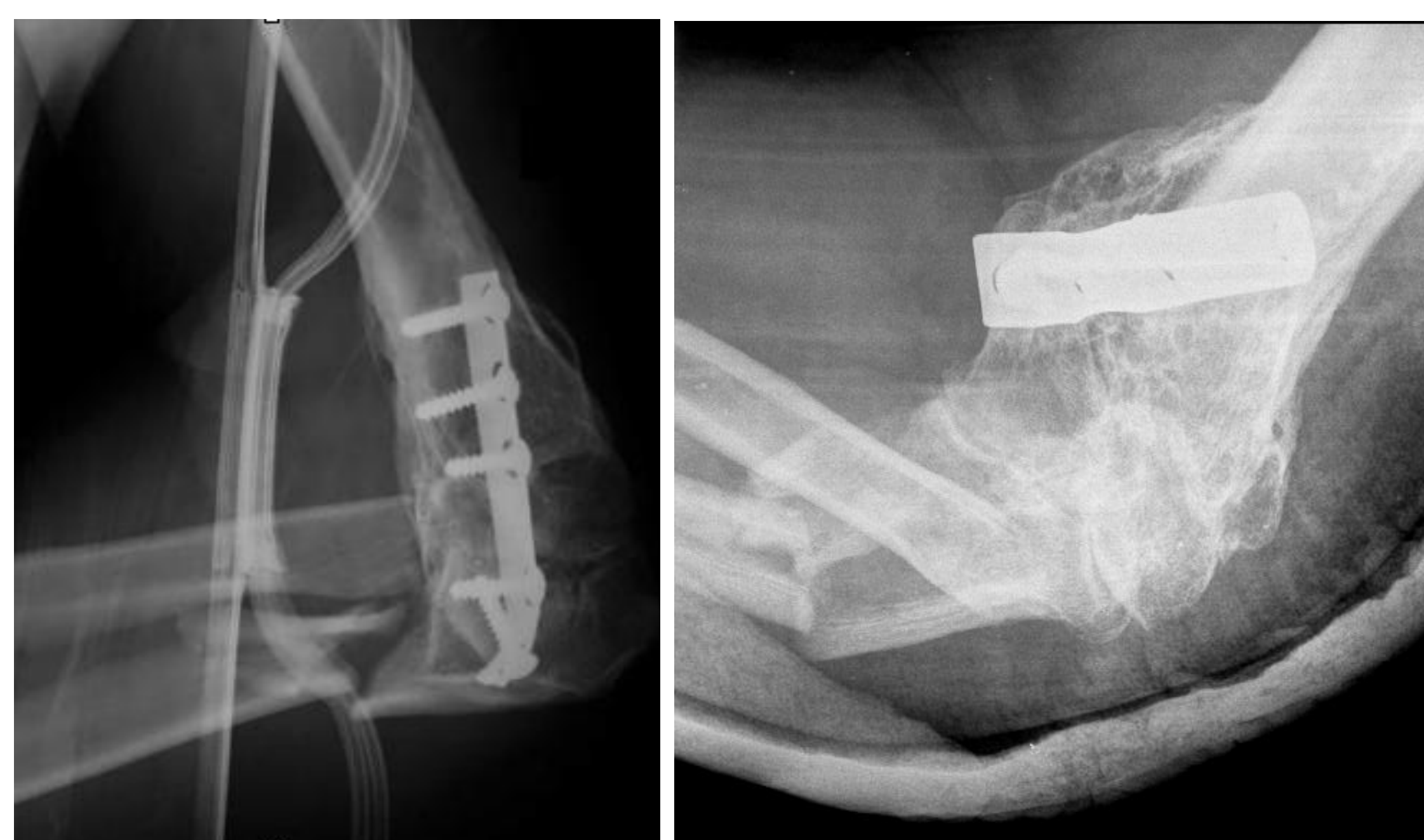


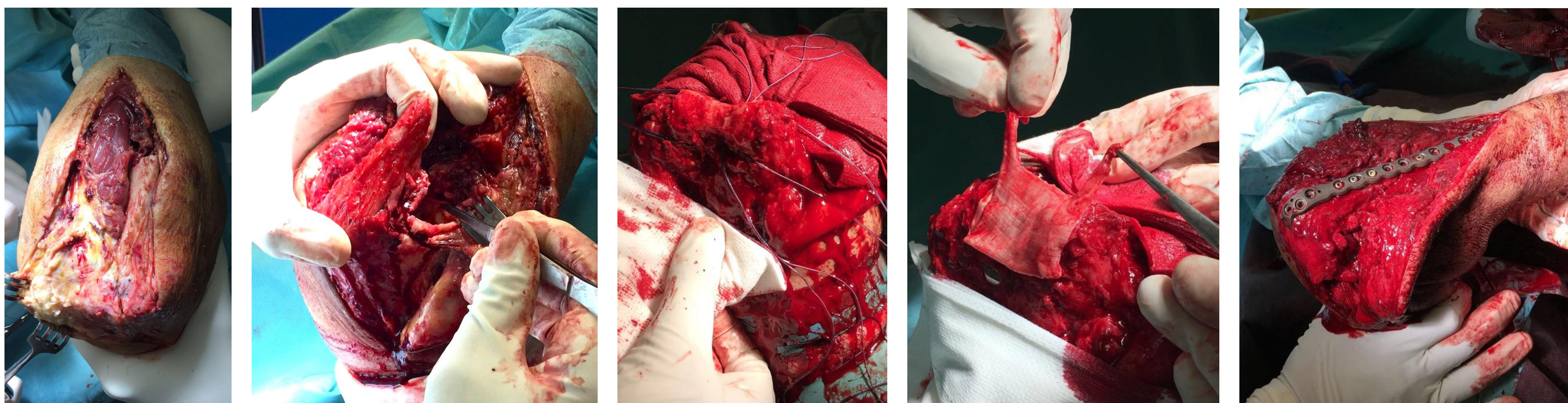
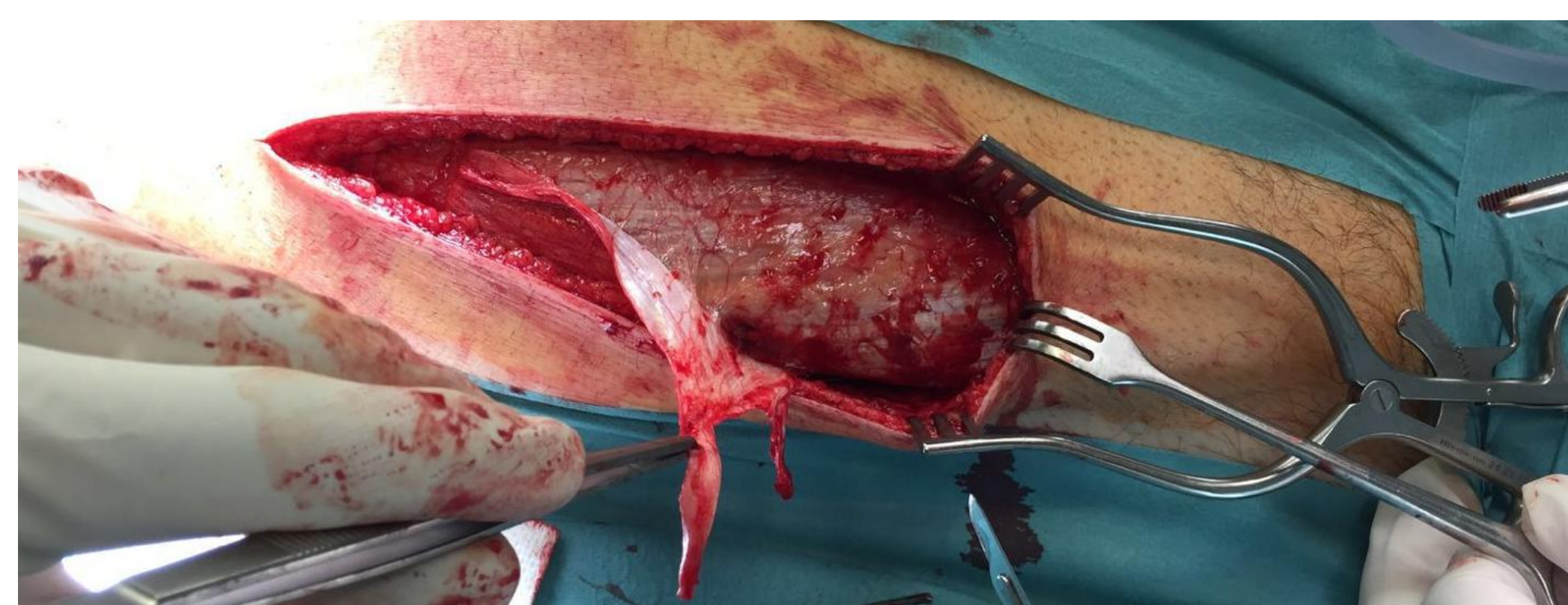
Osteosíntesis y astroplastia de interposición en un solo tiempo por fractura sobre codo rígido

Dra. G. Sàrries López, Dr. J. Valero Lanau, Dr. J. Morales de Cano, Dr. J. Pérez Castanedo, Dr. R. Servitja Tormo, Dr. R. Clos Molina

- Hombre, 65 años, diestro
- 1992 - fractura supracondílea húmero izq - tto IQ RAFI con 1 placa de tercio de caña
- Estado basal: importante rigidez de codo, BA de 10º de flexo-extensión (referido por paciente)
- 2015 - PPT - Accidente de coche
- Exploración destacable: dolor a la palpación de tercio medio de antebrazo y cabeza de radio, bloqueo a la flexo-extensión y pronosupinación pasiva
- TAC:



- Tratamiento quirúrgico:
 - Artroplastia de interposición con fascia lata
 - Osteosíntesis del cúbito
 - Exéresis de la cabeza del radio



- Se inmovilizó con una férula de yeso durante 2 semanas, seguidas de RHB intensiva 3 veces/semana durante 3 meses.
- Balance articular al año de 100º de flexió y 50º de extensión. Total ganado 40º

