

Lesión en nervio ciático secundaria a tumoración en ala sacra.

A propósito de un caso.

Autores: Mínguez Pérez H., Zuil Acosta P., Vergara Ferrer A., García Bullón I.

Introducción

La sacroileitis es una inflamación de la articulación sacroiliaca. Puede confundirse con otras dolencias que afectan a dicha zona como la lumbalgia. Existen múltiples causas entre las que se encuentran la inflamatoria, traumática, infecciosa o tumoral. El tratamiento inicial en la mayoría de los casos es conservador con analgésicos, fisioterapia o infiltraciones, precisando en algún caso, tratamiento quirúrgico.

Objetivos

Presentar un caso clínico de sacroileitis secundaria a radioterapia que presenta como complicación la compresión del nervio ciático por el aumento de partes blandas a ese nivel.

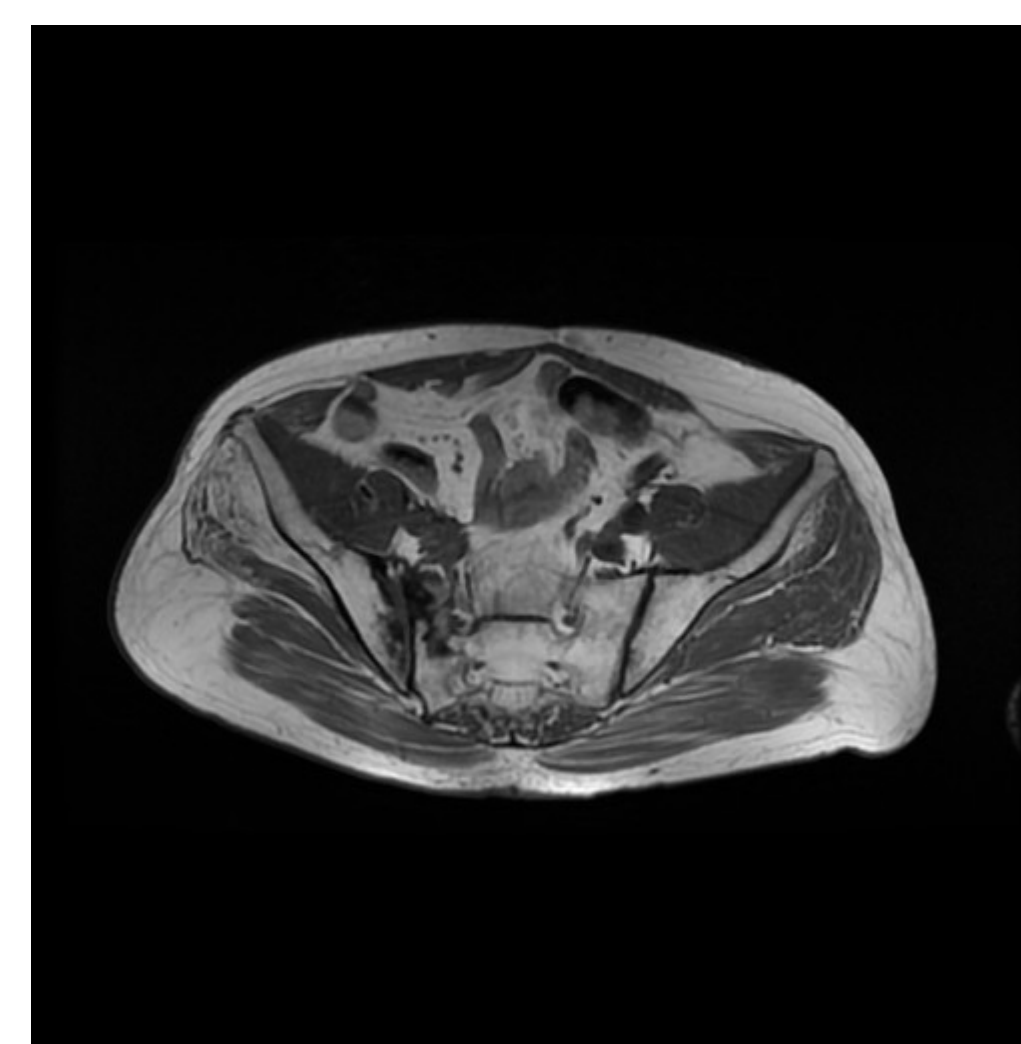
Resultados

Se interviene quirúrgicamente realizándose descompresión del nervio ciático a nivel de agujero ciático, resección de partes blandas adyacentes y artrodesis de articulación sacroilíaca derecha (Figura 2). El postoperatorio cursa sin complicaciones, iniciando la rehabilitación durante el ingreso. En las revisiones posteriores, no presenta empeoramiento neurológico y se aprecia mejoría en la clínica sensitiva, sin conseguir recuperación en la clínica motora.

Material y metodología

Presentamos el caso de un varón de 66 años, al que se le realiza una cistectomía radical secundaria a tumoración vesical T3N2M0 asociada a radioterapia local y quimioterapia sistémica. La evolución oncológica es satisfactoria pero en los meses siguientes presenta pérdida de fuerza con imposibilidad para la flexión dorsal del pie y disminución de sensibilidad en territorio ciático derecho. En pruebas complementarias, se realiza resonancia magnética, en la que se objetiva sacroileitis derecha asociada a aumento de partes blandas sobre todo en el agujero ciático comprimiendo el nervio ciático en esta localización (Figura 1). En electromiograma se aprecia lesión compresiva a nivel de nervio ciático proximal. Es diagnosticado de sacroileitis derecha

Figura 1 →



Conclusiones

Aunque en la mayoría de los casos únicamente es una causa de dolor articular, en ocasiones la sacroileitis puede presentar complicaciones graves. Cuando se presenten complicaciones de este tipo, el tratamiento quirúrgico es una opción que aporta buenos resultados.

Figura 2 →

