FRACTURA DE TUBERCULO TRAPECIO CARPIANO, DIAGNOSTICO Y TRATAMIENTO, A PROPOSITO DE UN CASO

JON MARTÍ AYERDI, DIEGO LATASA ABANCENS, DAVID CORNEJO JIMENEZ, MAITANE FERNÁNDEZ PÉREZ, IRENE ROMERO REDONDO, ISABEL AYECHU DÍAZ
COMPLEJO HOSPITALARIO DE NAVARRA (NAVARRA)

1 Introducción y objetivos

Las fracturas del carpo comprenden el 8% de las fracturas de la mano. las fracturas del trapecio representan alrededor del 4% de las fracturas del carpo. Normalmente ocurren en asociación con otra fracturas siendo su diagnóstico difícil.
El objetivo es presentar el caso de una paciente con fractura de trapecio que inicialmente fue diagnosticada de fractura de escafoides clínica.

2 Métodos

Se presenta el caso de una paciente de 26 años que tras un traumatismo con la muñeca en hiperextensión de la mano derecha presenta dolor y tumefacción de región de tabaquera anatómica y base de primer metacarpiano con hematoma. Tenia a su vez debilidad para realizar la pinza. En las radiografías iniciales no se apreciaba fractura y se decidió inmovilización con yeso con diagnostico de fractura de escafoides clínica. Al 10 día se repitió la radiografía sin apreciarse imagen de fractura en huesos del carpo y ante persistencia clínica se decidió realizar resonancia magnética en la que se vio.

3 Resultados

La paciente mantuvo la inmovilización durante 5 semanas. Posteriormente comenzó con ejercicios de movilidad articular autorizando la carga a partir de las 8 semanas. La paciente volvió a la actividad laboral a las 9 semanas sin clínica dolorosa.

4 Imágenes

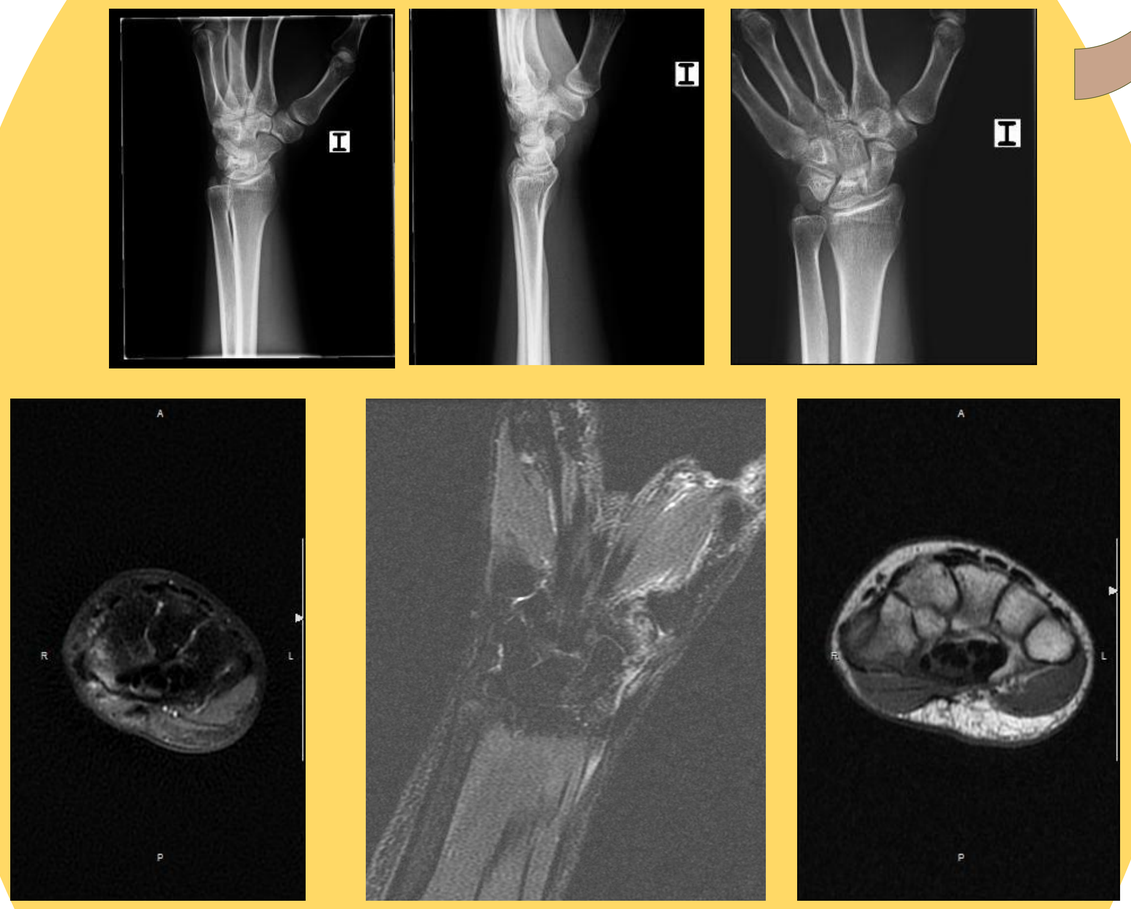

5 Conclusiones

Las fracturas aisladas de trapecio son poco frecuentes.
Se debe realizar el diagnóstico diferencial con fracturas de escafoides, radio distal y base del primer metacarpiano.
La sensibilidad de las radiografías simples es pobre para el diagnóstico de as fracturas del trapecio siendo necesario recurrir a Tc o Rmn para el diagnostico de este tipo de fracturas.
Debido a la baja incidencia de este tipo de patología no hay consenso en el tratamiento recomendándose inmovilización con yeso de muñeca y primer dedo durante 4-6 semanas..

55 CONGRESO SECOT