


Neuroma Bilateral no sincrónico de los Corpúsculos de Paccini



Gobierno
de Canarias
Consejería de Sanidad

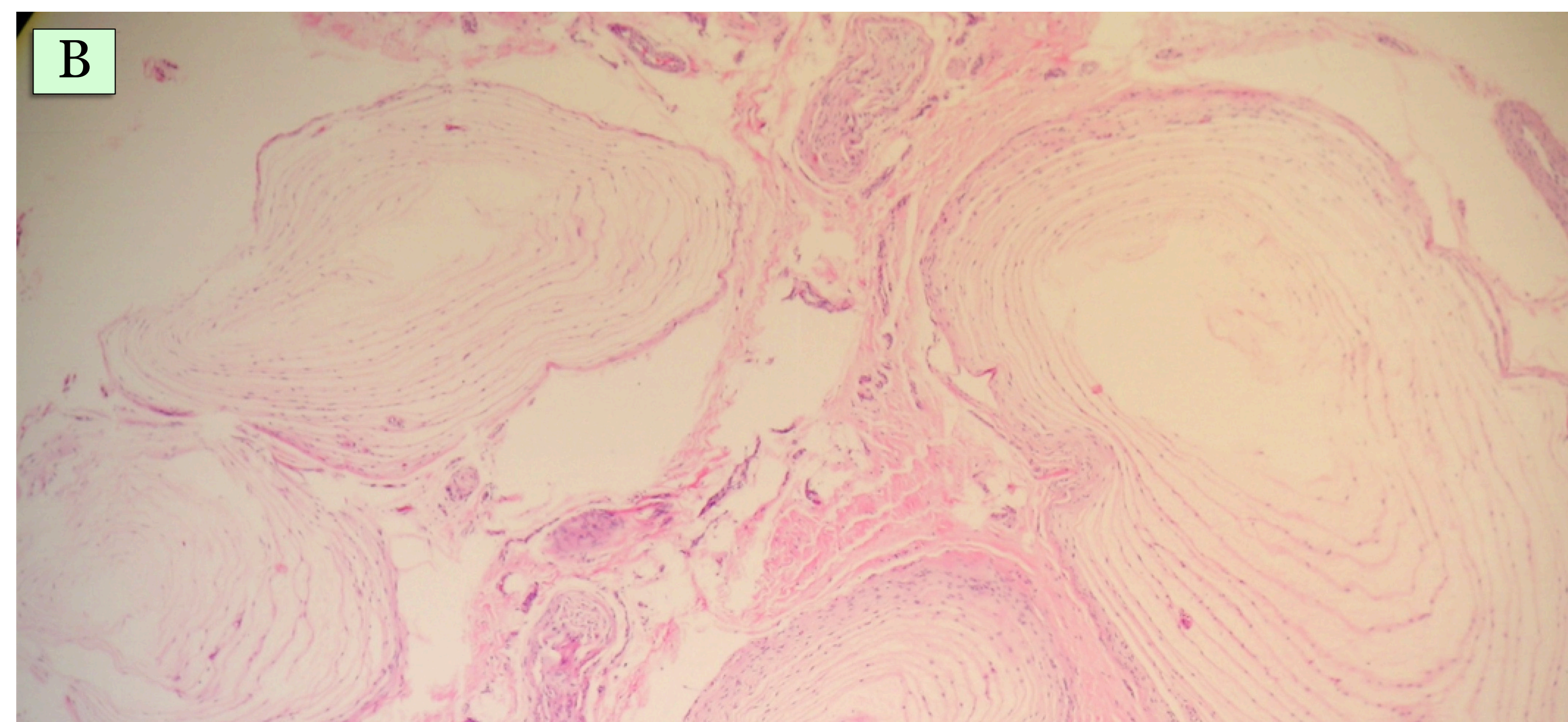
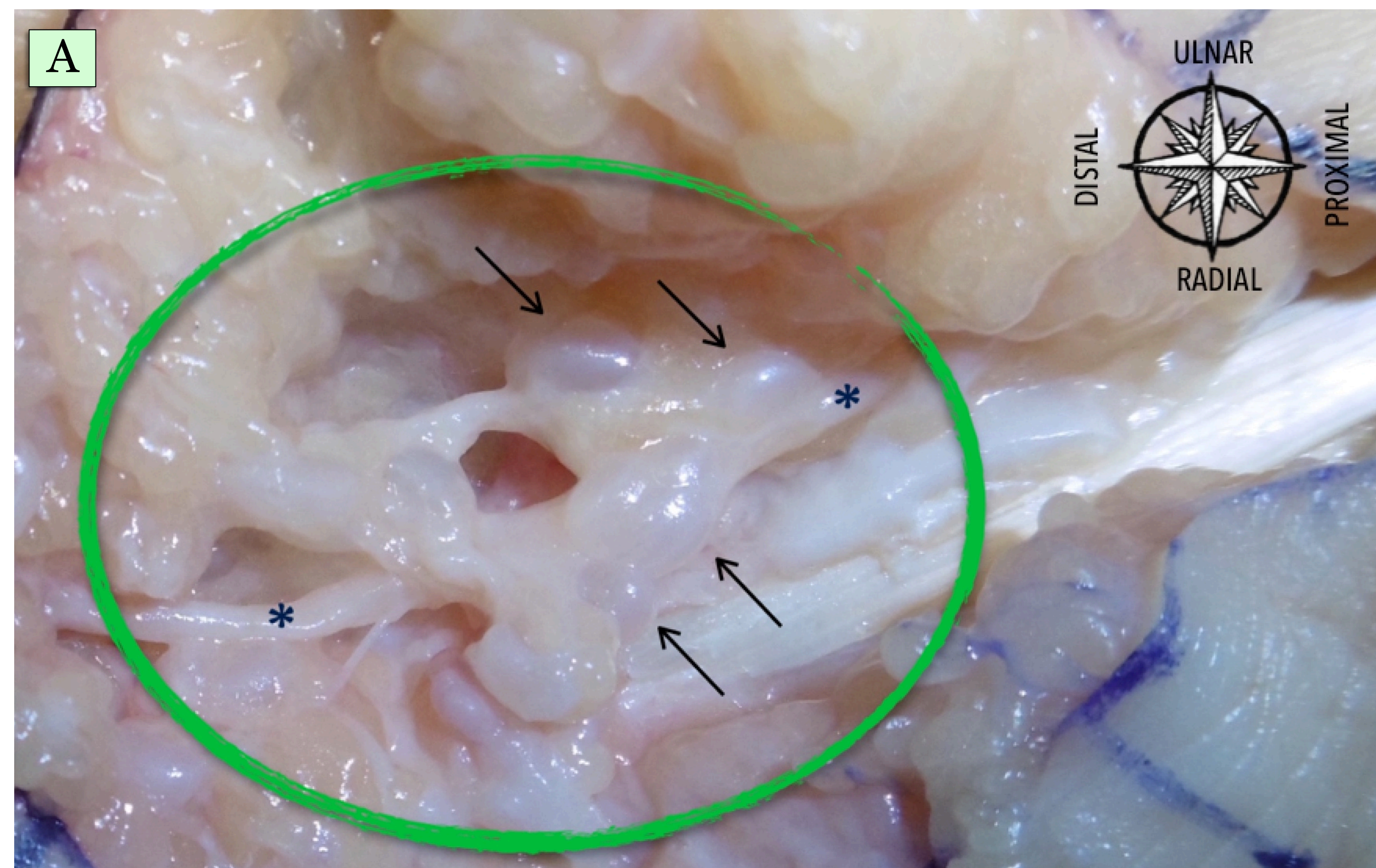


Servicio
Canario de la Salud

Isidro Jimenez, Alberto Marcos-Garcia, Juan Sanchez-Hernandez,
Dimosthenis Kiimetoglou, Gustavo Muratore, Jose Medina
Hospital Universitario Insular de Gran Canaria
Las Palmas de Gran Canaria, España

1- Introducción

- ✧ Los corpúsculos de Pacini son los únicos receptores sensoriales visibles por el ojo humano desnudo.
- ✧ Son mecanorreceptores situados en la mano y dedos, adyacentes a los nervios y arterias digitales.
- ✧ Están próximos a las anastomosis arteriovenosas y juegan un papel en la regulación del flujo local.
- ✧ Se han descrito 50 casos de neuroma de los corpúsculos de Paccini. Su aparición se ha relacionado con traumatismos repetidos en la mitad de casos pero la etiología y patogénesis continúa sin conocerse.



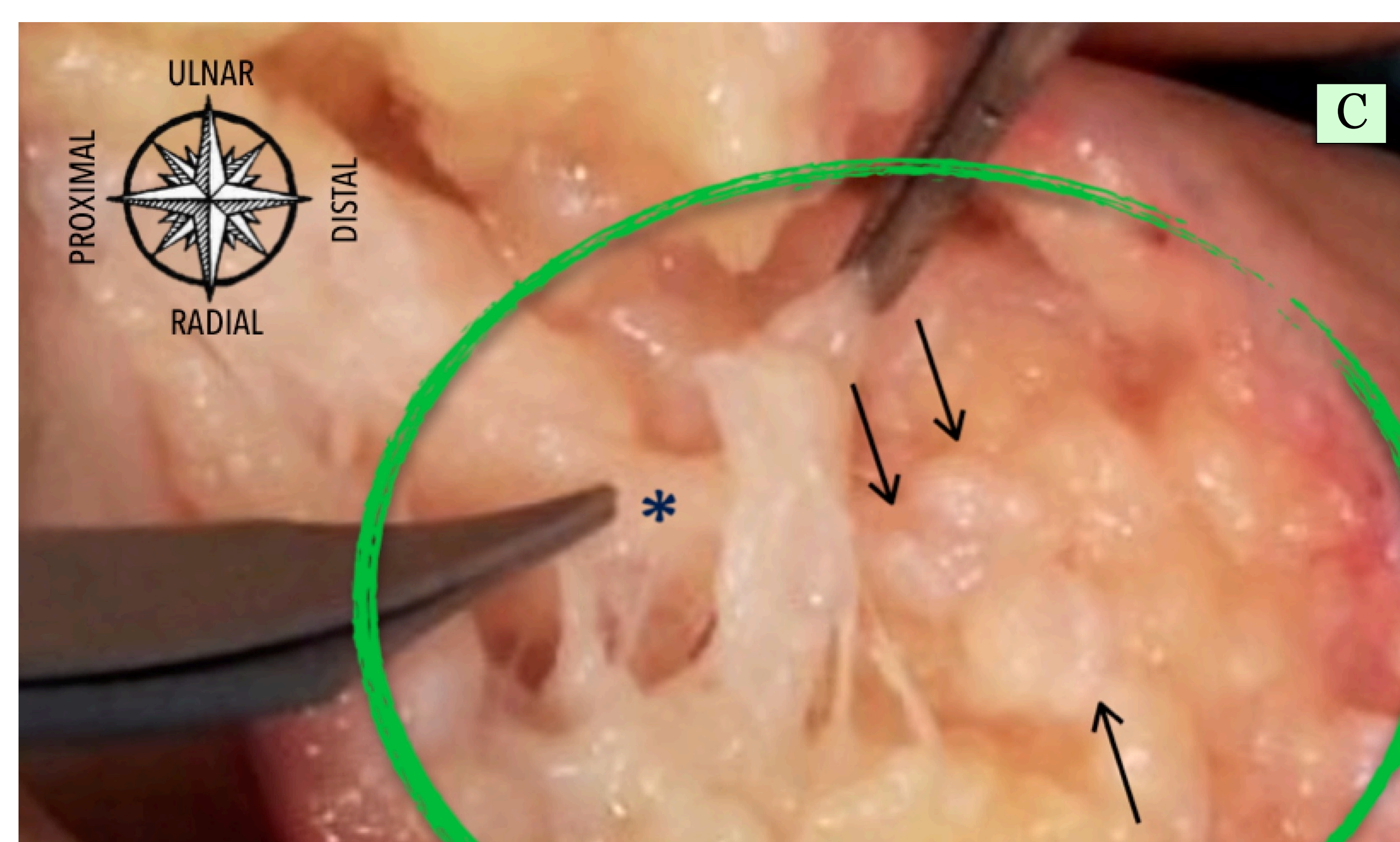
- Dos años más tarde, comenzó con la misma clínica en el índice derecho observándose nuevamente lesiones grisáceas, esféricas y agrupadas en torno al nervio digital ulnar (C) que se resecaron y enviaron para estudio siendo también diagnosticado de Neuroma o Hiperplasia de corpúsculos de Pacini.

3- Conclusiones

- ✧ El neuroma de los Corpúsculos de Paccini es una **causa muy rara pero posible** de dolor en la mano.
- ✧ Todas las **pruebas complementarias** son **negativas** por lo que sospecha clínica es muy importante.
- ✧ El **diagnóstico definitivo** es intraoperatorio y lo confirma el estudio **anatomo-patológico**.
- ✧ La exéresis quirúrgica parece ser curativa como ocurrió en este caso bilateral.

2- Caso clínico

- Varón 71 años, diabético. Dolor y tumefacción sobre cara palmar de falange proximal de índice izquierdo.
- Radiografía simple y RM sin hallazgos. Con sospecha de tenosinovitis se propuso sinovectomía. Anestesia regional. Abordaje de Brunner. Se identificaron unas lesiones grisáceas, esféricas y agrupadas en racimos en la vecindad del nervio digital ulnar (A) que se extirparon y remitieron para estudio patológico. Presentó una dehiscencia de herida resuelta mediante curas locales. Un mes tras la cirugía el paciente estaba asintomático.
- El estudio patológico informó estructuras nodulares en láminas concéntricas que recuerdan a corpúsculos de Pacini aumentados de tamaño. Infiltrado inflamatorio. Compatible con neuroma de corpúsculos de Pacini (B).



55 CONGRESO
secot